

دراسة حول زيادة انتشار الأكياس المائية لطفيل *Echinococcus granulosus*،
وخطرها على صحة الإنسان بمدينة -سبها

**A Study on the Increasing Prevalence of Hydatid Cysts Caused
by *Echinococcus granulosus* and Their Risk to Human Health
in the City of Sabha**

زهير حسن علي قنا

Zuhayr Hasan Ali Qana

قسم الصحة العامة - جامعة فزان - كلية التقنية الطبية - مرزق - ليبيا

Zah.gana@fezzanu.edu.ly

الملخص

تهدف هذه الدراسة إلى تسليط الضوء على مشكلة الأكياس المائية في مدينة سبها، باعتبارها أحد الأمراض الطفيلية التي تهدد صحة الإنسان. تمثل الأكياس المائية مرحلة يرقية لطفيل *Echinococcus granulosus*، الذي ينتقل من الحيوانات إلى البشر عبر التلوث بالبراز الملوث. تركز الدراسة على تحديد معدل انتشار المرض بين سكان المدينة، بالإضافة إلى تحليل العوامل البيئية، الاجتماعية والصحية التي تؤثر في انتشار المرض. كما تهدف الدراسة إلى تقييم مستوى الوعي الصحي للسكان بشأن طرق الوقاية من الأكياس المائية. وأخيراً، تقدم الدراسة توصيات للحد من انتشار المرض وتحسين مستوى الرعاية الصحية للمتأثرين.

الكلمات المفتاحية: الأكياس المائية، مدينة سبها، الأمراض الطفيلية، صحة الإنسان

Abstract

This study aims to highlight the issue of hydatid cysts in the city of Sebha, as a parasitic disease threatening human health. Hydatid cysts are the larval stage of the parasite *Echinococcus granulosus*, which is transmitted from animals to humans through contamination with infected feces. The study focuses on determining the prevalence of the disease among the city's population, as well as analyzing the environmental, social, and health factors influencing the spread of the disease. It

also assesses the level of health awareness among the population regarding prevention methods for hydatid cysts. Finally, the study provides recommendations to reduce the spread of the disease and improve healthcare services for affected individuals.

مقدمة البحث:

تُعتبر الأكياس المائية من القضايا الصحية الشائعة التي تؤثر على صحة الأفراد في مختلف أنحاء العالم، حيث تعاني مدينة سبها من تفشي هذه المشكلة. تتجلى الأكياس المائية على شكل نتوءات في الأعضاء الداخلية مثل الكبد والرئتين والطحال، مما يؤدي إلى مضاعفات صحية خطيرة إذا لم يتم اكتشافها ومعالجتها في الوقت المناسب، وغالبًا ما ترتبط هذه الحالة بالعدوى الطفيلية الناتجة عن دودة المشوكات الحبيبية (Echinococcus granulosus)، التي تنتقل إلى الإنسان بطرق متعددة، بما في ذلك استهلاك المياه أو الأطعمة الملوثة.

يتزايد خطر الأكياس المائية في المناطق التي تعاني من ظروف صحية غير ملائمة وقلّة الوعي المجتمعي حول طرق الوقاية، في مدينة سبها، يُعتبر انتشار هذه المشكلة نتيجة لتفاعل عدة عوامل، مثل السلوكيات الصحية، ضعف البنية التحتية للصحة العامة، ووجود الحيوانات الحاضنة، مما يستدعي إجراء دراسة شاملة لهذا الموضوع لتحديد الأسباب الحقيقية وراء انتشار المرض ووسائل الوقاية والعلاج المناسبة.

تشكل الأكياس المائية تحدياً يتجاوز الجوانب الصحية ليشمل الأبعاد الاقتصادية والاجتماعية، إذ تفرض عبئاً مالياً على النظام الصحي وتؤثر سلباً على أسر المرضى، لذا، تبرز أهمية البحث العلمي في تسليط الضوء على هذه القضية وتقديم حلول فعالة للحد من انتشارها وتأثيراتها الضارة.

تهدف هذه البحث إلى تحليل مخاطر الأكياس المائية في مدينة سبها، مع التركيز على مدى انتشارها بين السكان. كما تسعى إلى استكشاف العوامل المرتبطة بزيادة خطر الإصابة بها. بالإضافة إلى ذلك، تهدف الدراسة إلى تقديم توصيات مبنية على أسس علمية لتحسين جودة الخدمات الصحية وتقليل معدلات الإصابة، تعتبر هذه الدراسة مساهمة هامة في الجهود العلمية والمجتمعية لمواجهة الأثر السلبي للأكياس المائية على صحة الإنسان والاقتصاد المحلي، حيث تهدف إلى تحليل هذه المشكلة ودراستها بشكل علمي ومنهجي.



مشكلة الدراسة

داء الكيسات المائية هو عدوى حيوانية المنشأ ناجمة عن يرقات ديدان الكيسات الشريطية (*Echinococcus*). يعد النوعان الأكثر أهمية بالنسبة للبشر هما *E. granulosus*، التي تسبب داء الكيسات المائية الكيسي، و *E. multilocularis*، المسؤولة عن داء الكيسات المائية السنخي. بالإضافة إلى ذلك، هناك أنواع أقل شيوعاً مثل *E. vogeli* التي تسبب داء الكيسات المائية المتعدد التكيسات، و *E. oligarthrus* المرتبطة بداء الكيسات المائية أحادي التكيس.²

ينتشر داء الكيسات المائية في مختلف أنحاء العالم، حيث يصيب حوالي مليون شخص سنوياً، ويتسبب في وفاة الآلاف. كما يشكل عبئاً اقتصادياً كبيراً نتيجة لتكاليف العلاج والخسائر المرتبطة بالإنتاجية. تحدث العدوى غالباً عن طريق تناول طعام ملوث ببيض الطفيلي، مما يبرز أهمية الوعي الصحي واتخاذ التدابير الوقائية للحد من انتشار المرض.

ينتشر داء الكيسات المائية في ليبيا بسبب الموقع الجغرافي الذي يوفر بيئة مناسبة لتكاثر الطفيلي، بالإضافة إلى وجود عوائل وسيطة مثل الأغنام والماعز والإبل، التي تعيش على مراعي ملوثة ببيض الدودة الشريطية. يُعتبر ارتفاع معدل الإصابة مرتبطاً بالذبح المنزلي وعدم وجود إشراف بيطري، مما يُسهّم في انتشار العدوى بين الحيوانات والبشر.

تزيد الأنشطة المهنية مثل الزراعة، الطب البيطري، الجزارة، وتربية الماشية من تعرض الإنسان لمصادر العدوى. كما تُعد الممارسات اليومية مثل تناول طعام أو شرب ماء ملوث ببيض الطفيلي، أو التعرض أثناء الصيد، عوامل رئيسية تُضاعف خطر الإصابة بداء الكيسات المائية، تفاقم انتشار الطفيلي في ليبيا بسبب سلوكيات بشرية غير منظمة، مثل إطعام الأحشاء النيئة أو جثث الحيوانات النافقة للكلاب، خاصة في المناسبات الاجتماعية. هذه الممارسات، إلى جانب الذبح العشوائي في محلات الجزارة دون تفتيش حكومي، تزيد من إصابة كلاب المزارع والكلاب الضالة، ما يُسهّم بشكل كبير في دورة انتقال العدوى.³

نقص العلاج المضاد للطفيليات للكلاب المصابة (برامج العلاج والتطعيم للحيوانات هي مسؤولية الحكومة الليبية). قد يؤدي هذا إلى تفاقم مشكلة صحية عامة خطيرة في المستقبل.

¹ Echinococcosis. Wikipedia, The Free Encyclopedia. Available at: <http://en.wikipedia.org/wiki/Echinococcosis#Epidemiology>.

² Elmajdoub L.O, Rahman W.A. Prevalence of hydatid cysts in slaughtered animals from different areas of Libya. Journal of Veterinary Science and Medicine 2014; 2(2): 1-7.

³ Dar F.K, Taguri S. Human hydatid disease in Eastern Libya. CABI Direct. Available at: <http://www.cabdirect.org/cabdirect/abstract/19792901541#advance-search>.

نقص المعرفة العامة بين الناس. تقوم بعض الأسر بتربية الكلاب للحراسة أو الرعي أو الصيد أو الرفقة، وتقوم هذه الكلاب بالتغوط في الخضروات والفواكه في المزارع التي تُرسل إلى الأسواق العامة. التغييرات الاقتصادية والسياسية الجادة مع انهيار الحكومة وما تلاه من تراجع في الخدمات الصحية وتدمير البلاد قد يؤدي إلى مشاكل صحية أكثر خطورة في المستقبل القريب⁴. تم التعرف على إصابات البشر بمرض الكيس المائي منذ أكثر من 2000 عام، حيث كان العلماء القدماء مثل أبقراط، وأريتايوس، وجالينوس⁵، والرازي قد سجلوا أولى ملاحظاتهم حول المرض. في ليبيا، قام ميدولا في عام 1931 بتوثيق مرض الكيس المائي في الماشية⁶، مشيرًا إلى أن الكيس المائي الكيسي كان شائعًا في الإبل⁷. في عام 1961، قام سيونيا بدراسة انتشار مرض الكيس المائي في الأغنام والأبقار في غرب ليبيا، وذكر أن الحيوانات التي تم فحصها كانت مصابة بالمرض. وفي وقت لاحق، قام العديد من الباحثين في ليبيا بجمع بيانات من المسالخ، مشيرين إلى معدلات الإصابة بالمرض في الحيوانات⁸. قام دار ف. ك. وتاجوري س. بدراسة رجعية لمرض الكيس المائي، حيث تم تأكيد الإصابات جراحياً ووجدوا أن معدل الإصابة بلغ 0.85% من جميع المرضى المقبولين في مستشفى بنغازي في ليبيا⁹ أظهرت الدراسة عدم وجود فرق كبير بين الذكور والإناث في الإصابة، لكن لوحظ اختلاف في الاستعداد للإصابة بين الفئات العمرية¹⁰.

⁴ Ibrahim M.M, Ibrahim W.M, Abdorrahem M.M, et al. Livestock hydatid disease (cystic hydatidosis) in Libya: A review. American Journal of Animal and Veterinary Sciences 2016; 11(2): 70-84. DOI: 10.3844/ajavsp.2016.70.84.

⁵ Patient. Hydatid disease. Available at: <http://www.patient.info/doctor/hydatid-disease-pro>.

⁶ Cappello E, Cacopardo B, Caltabiano E, et al. Epidemiology and clinical features of cystic hydatidosis in western Sicily: A ten-year review. World Journal of Gastroenterology 2013; 19(48): 9351-9358. DOI: 10.3748/wjg.v19.i48.9351.

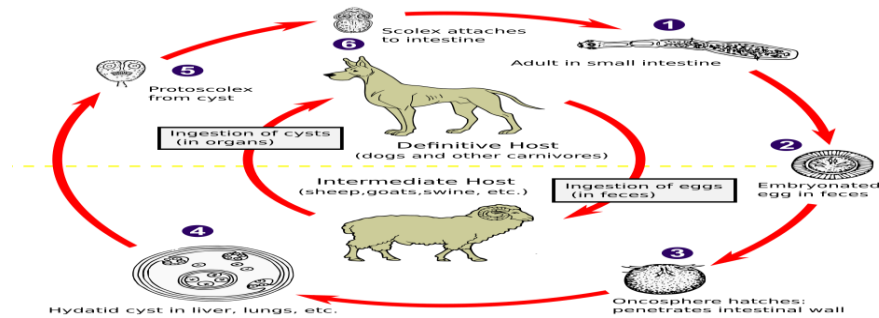
⁷ Craig P, Mastin A, van Kesteren F, et al. Echinococcus granulosus: Epidemiology and state-of-the-art of diagnostics in animals. Veterinary Parasitology 2015; 213: 132-148. Available at: <http://www.elsevier.com>.

⁸ Otero-Abad B, Torgerson P.R. A systematic review of the epidemiology of echinococcosis in domestic and wild animals. PLOS; Available at: <http://doi.org/10.1371/journal.pntd.0002249>.

⁹ Dar F.K, Taguri S. Epidemiology and epizootiology of hydatidosis in the Libyan Jamahiriya and recommendations for a program of surveillance and control of the disease. Garyounis Medical Journal 1979; 2(1): 11-15.

¹⁰ Gahukamble D.B, Rakas F.S. Complications of hydatid cysts of liver in children. Garyounis Medical Journal 1988; 11: 32-35.

تبين أن البالغين كانوا الأكثر تأثراً بالكبد يليه الرئتين، بينما كانت الإصابة الأكثر شيوعاً لدى الأطفال في الرئتين يليه الكبد، وكانت العدوى نادرة في أماكن أخرى من الجسم¹¹.
في عام 1978، درس عاشور وآخرون الكتل البطنية المتكلسة التي ظهرت في الأشعة السينية على شكل تعميمات متعددة في البطن، والتي اعتقدوا أنها أكياس هيداتيذ متكلسة. وفي نفس الوقت، أبلغ جميل ف. أ. عن حالات أكياس مائية تسببت في ألم بطني حاد في بنغازي. كما أجريت دراسة في ليبيا بين عامي 1972 و1979 على 22,979 مريضاً في المستشفى، حيث تم تشخيص 111 حالة (0.5%) بأكياس هيداتيذ¹².
في عام 1983، لاحظ تشيكنزوسكي وآخرون كتلاً متكلسة في البطن لدى مرضى قسم الجراحة في مستشفى زليتن التعليمي، مماثلة لما تم ملاحظته في بنغازي. قاموا بإزالة هذه الكتل ووصفوا هياكلها المورفولوجية والمجهري¹³، مما أثبت موت الأكياس المتكلسة، والذي يرجح أنه ناتج عن إصابة طويلة بالمرض. في السنوات الأخيرة، أجريت العديد من الدراسات على مرض الكيس المائي في ليبيا¹⁴، بما في ذلك دراسة أجراها شامبش وآخرون بين عامي 1994 و1995، حيث أظهرت مسحاً بالموجات فوق الصوتية لـ 20,220 شخصاً، تبين أن 339 منهم (1.7%) مصابون بالكيس المائي في البطن¹⁵.



شكل رقم (1) يوضح دورة حياة الدودة الشريطية

¹¹ Ashour A.E, Gamil F.A, Elwi A. Abdominal calcified masses. Garyounis Medical Journal 1979; 1(2): 79-80.

¹² Gamil F.A. Hydatid disease as a cause of acute abdomen. Garyounis Medical Journal 1979; 2(2): 93-94.

¹³ Chyczewski L, et al. Morphology of the abdominal calcified masses. Garyounis Medical Journal 1984; 7(1): 55-62.

¹⁴ Abuhajar R.M. Incidentally discovered abdominal calcification – A Libyan profile. Journal of Humanities and Applied Sciences (JHAS) 2016; 28: 82-92.

¹⁵ Shambesh M.A, Craig P.S, Macpherson C.N.L, et al. An extensive ultrasound and serologic study to investigate the prevalence of human cystic echinococcosis in northern Libya. American Journal of Tropical Medicine and Hygiene 1999; 60(3): 462-468.

تسبب الديدان الطفيلية في ليبيا العديد من الأمراض، ومن أبرزها مرض الأكياس المائية (Hydatid cyst disease) الذي تسببه الدودة الشريطية (*Echinococcus granulosus*). هذه الدودة الشريطية الخنثوية صغيرة الحجم، حيث يتراوح طولها من 6 ملم إلى 10 سم، ويتكون جسمها من ثلاث إلى أربع قطع، تتراوح بين غير ناضجة وناضجة (تحتوي على الجهاز التناسلي المكتمل النمو) وحبلية (حيث يكون الرحم ممتلئًا بالبيض)¹⁶، تكون القطع الغير ناضجة متصلة بالعنق (Neck) الذي يتصل بالرأس (Scolex)، الذي يحتوي على أربع ممصات وصفين من الخطاطيف، تعيش الدودة البالغة في أمعاء الكلاب وأكالات اللحوم الأخرى، وتضع أعدادًا كبيرة من البيض الصغير الحجم، والذي يتراوح حجمه بين 21 إلى 61 ميكرون، ويحتوي على الجنين ذو الأشواك الستة (Hexacanth embryo). يخرج البيض إلى البيئة الخارجية مع البراز ويعتبر المصدر الرئيس للعدوى للإنسان والحيوانات آكلة الأعشاب مثل الأغنام والماعز، التي تعد العائل الوسيط للطفيلي. يستطيع البيض البقاء في البيئة الخارجية لفترة قد تصل إلى سنة قبل أن يموت الجنين¹⁷

عند إصابة العوائل الوسيطة أو الإنسان نتيجة ابتلاع البيض المعدي، يتحلل جدار البيض بسبب العصارات الهاضمة، ويخرج الجنين ذو الأشواك الستة. يخترق الجنين جدار الأمعاء وينتقل عبر الأوعية الدموية إلى أماكن عدة في الجسم، مثل الكبد، الدماغ، الرئتين وغيرها من الأعضاء هناك، يلتصق بالأنسجة ويشكل كيسًا مائيًا صغير الحجم مليئًا بالرؤوس المعدية¹⁸

تعتبر الأكياس المائية من القضايا البيئية والصحية البارزة التي تؤثر سلبيًا على صحة الأفراد في مدينة سبها. يزداد استخدام هذه الأكياس في المنطقة نتيجة نقص الوعي البيئي وغياب الخيارات البديلة. يؤدي تراكم الأكياس في البيئة إلى تلوث المياه وتدهور جودة الحياة، مما يزيد من احتمالية الإصابة بأمراض مثل التسمم والتلوث البكتيري. كما أن وجود الأكياس المائية يساهم في تدهور البيئة المحيطة، مما يؤثر سلبيًا على التنوع البيولوجي والنظم البيئية

¹⁶ Matossian, R. M., Rickard, M. D., & Smyth, J. D. (1977). Hydatidosis: A global problem of increasing importance. *Bulletin of the World Health Organization*, 55, 499–507.

¹⁷ Moro, P. L., & Schantz, P. M. (2009). Echinococcosis: A review. *International Journal of Infectious Diseases*, 13(2), 125–133. <https://doi.org/10.1016/j.ijid.2008.03.037>. Epub 2008 Oct 19.

¹⁸ Eckert, J., Deplazes, P., Craig, P. S., Gemmell, M., Gottstein, B., Heath, D., Jenkins, D. J., Kamiya, M., & Lightowers, M. (2001). Echinococcosis in animals: clinical aspects, diagnosis, and treatment. In WHO/OIE manual on echinococcosis in humans and animals: A public health problem of global concern, J. Eckert, M. A. Gemmell, F.X. Meslin, & Z. S. Pawlowski (Eds.), World Organisation for Animal Health (OIE), Paris, France, pp. 72–79.



المحلية. لذا، فإن معالجة هذه القضية تتطلب دراسة شاملة لفهم تأثيرات الأكياس المائية على صحة الإنسان وضرورة التوعية وتوفير بدائل بيئية فعالة. ما هي مصادر الأكياس المائية في مدينة سبها؟ كيف تؤثر الأكياس المائية على جودة المياه في سبها؟

رابعاً: أهمية الدراسة

1- الأهمية النظرية:

تقدم هذه الدراسة إسهاماً نظرياً بارزاً في فهم ظاهرة انتشار الأكياس المائية، من خلال تحليل شامل للعوامل البيئية والاجتماعية والصحية التي تلعب دوراً في هذه الظاهرة، كما تسهم الدراسة في إثراء المفاهيم المتعلقة بالأمراض الطفيلية، مقدماً أبعاداً نظرية جديدة تتعلق بالمناطق التي تشترك في الخصائص البيئية مع مدينة سبها، مما يعزز الفهم العام لهذه الأمراض.

2- الأهمية التطبيقية:

تقدم نتائج هذه الدراسة دعماً مهماً للجهات الصحية في تصميم استراتيجيات وبرامج وقائية تهدف إلى تقليل انتشار الأكياس المائية بين سكان مدينة سبها، كما تعزز هذه النتائج من أهمية دور المؤسسات الصحية والمجتمعية في زيادة الوعي الصحي لدى الأفراد، مما يسهم في تحسين سلوكياتهم الصحية.

3- الأهمية العلمية:

تساعد هذه الدراسة في تقليص الفجوة المعرفية المتعلقة بانتشار الأكياس المائية في مدينة سبها، من خلال توفير بيانات دقيقة وتحليل مفصل للأسباب التي تؤدي إلى تفشي هذا المرض. تساهم هذه الدراسة في توفير بيانات قيمة تعزز من الأبحاث المستقبلية المتعلقة بالأمراض الطفيلية، خاصة في المناطق التي تتميز بظروف بيئية متشابهة.

4- الأهمية الصحية:

تقدم هذه الدراسة مجموعة من المؤشرات التي تعزز قدرة المؤسسات الصحية على اتخاذ قرارات مدروسة، مما يسهم في تصميم استراتيجيات علاجية فعالة ومناسبة. تساهم هذه الدراسة في زيادة الوعي حول المخاطر المرتبطة بالأكياس المائية، بالإضافة إلى التعرف على الأعراض المرتبطة بها ووسائل الوقاية الممكنة، مما يؤدي إلى تقليل معدلات الإصابة بشكل ملحوظ. تساعد هذه الجهود في تعزيز دقة التشخيص المبكر للأمراض، مما يؤدي إلى تقليل المخاطر الصحية الجسيمة المرتبطة بتلك الأمراض.

5- الأهمية الاجتماعية:

تساهم هذه الدراسة في تعزيز الوعي العام بشأن وسائل انتقال الأمراض وطرق الوقاية منها، مما يؤدي إلى تقليص السلوكيات التي قد تسهم في انتشارها.

تعزز هذه الدراسة التعاون بين المجتمع المحلي والهيئات الصحية من خلال تعزيز الوعي الصحي وتصحيح المفاهيم المغلوطة.

خامسا: أهداف الدراسة

1. تحديد معدل انتشار الأكياس المائية بين سكان مدينة سبها.
2. تحليل العوامل البيئية والاجتماعية والصحية المؤثرة في انتشار المرض.
3. تقييم مستوى الوعي الصحي لدى السكان حول طرق الوقاية من الأكياس المائية.
4. اقتراح توصيات للحد من انتشار الأكياس المائية وتحسين جودة الرعاية الصحية.

سادسا: فروض الدراسة

- يوجد ارتباط بين انتشار الأكياس المائية وسوء الظروف البيئية والصحية في مدينة سبها.
- نقص التوعية الصحية يؤدي إلى زيادة معدل الإصابة بالأكياس المائية بين السكان.
- يوجد تأثير مباشر للحيوانات الحاضنة في زيادة انتشار المرض.

سابعا: مفاهيم الدراسة:

1. الاكياس المائية

مرض الداتيد، الذي يُعرف أيضًا بداء الكيسات المائية، هو حالة صحية خطيرة قد تكون مميتة أحيانًا، ويحدث بسبب الأكياس التي تحتوي على المراحل اليرقية لدودة الشريط إكينوكوكوس حبيبية (*E. granulosus*)، والمعروفة أيضًا بالدودة الشريط الكلبية.

تتسبب الديدان الشريطية البالغة من نوع إكينوكوكوس حبيبية في إصابة الكلاب والحيوانات الأخرى، حيث يتم التخلص من بيض الدودة الشريطية في براز الحيوانات المصابة. يُصاب البشر بالعدوى عن طريق ابتلاع البيض، والذي قد يحدث نتيجة لمس اليد الملوثة بالبيض بعد التعامل مع الكلاب أو الأشياء الملوثة به، أو من تناول الطعام أو الماء الملوث¹⁹.

داء الكيسات المائية أو داء الإكينوكوكس هو مرض حيواني زoonوزي ناتج عن الطور اليرقي الكيسي للطفيليات الشريطية من جنس إكينوكوكوس تتطلب دورة حياة الطفيليات من هذا الجنس وجود عائلين ثدييين في علاقة

¹⁹ <https://www.qld.gov.au/health/condition/infections-and-parasites/parasites/hydatid-disease2017>,
, Hydatid disease , Cultural acknowledgement



مفترس-فريسة أساسية. العائل النهائي هو حيوان آكل للحوم، بينما يستضيف الطور اليرقي في نوع أو أكثر من الحيوانات العشبية التي يعتمد عليها العائل النهائي.

من بين أكثر من عشرة أنواع من إكينوكوكوس التي تم توثيقها في الأدبيات العلمية، يُعتبر ثلاثة أنواع فقط صالحة، وهي إكينوكوكوس جرانولوسوس إ. أوليغارثروس، و إ. مالتى لوكولاريس. تم مؤخرًا دراسة وتوثيق توزيع هذه الأنواع في الأمريكتين وأماكن أخرى بواسطة ويليامز ولوبيز أديروس وآخرين (1971). يتم العثور على النوعين الأولين في أمريكا اللاتينية، بينما إ. مالتى لوكولاريس، المتسبب في داء الكيسات المائية الرئوي لدى البشر، يقتصر على مناطق شمال أوراسيا وأمريكا الشمالية، حيث يصيب الثعالب والقوارض الصغيرة. أما في الأمريكتين، فإن أقصى امتداد جغرافي لهذا النوع هو ولاية آيوا كما تم الإبلاغ عن نوع رابع، إ. باتاغونيكوس، في الأرجنتين في ثعالب تم اصطيادها في منطقة ما قبل جبال الأنديز²⁰

مرض الكيس المائي هو حالة تسببها دودة شريطية تُسمى إكينوكوكوس جرانولوسوس. تضع الدودة الشريطية البالغة بيضها في أمعاء الكلاب، وينتقل البيض عبر براز الكلاب، مما يلوث البيئة المحيطة مثل العشب، وشعر الكلب، وفمه، وأحيانًا الخضروات المزروعة. قد تلتقط الماشية والأغنام هذا البيض أثناء رعيها، وقد يصاب البشر بالعدوى أيضًا عن طريق التلامس المباشر أو تناول طعام ملوث، عند ابتلاع البيض، يفسد في الأمعاء وينتقل الطفيل المبكر عبر مجرى الدم إلى أجزاء مختلفة من الجسم، وخاصة الكبد والرئتين وأحيانًا الدماغ، حيث يتطور ببطء إلى أكياس مملوءة بالسوائل تُعرف بأكياس الكيس المائي. يمكن أن تنمو هذه الأكياس لتصبح كبيرة الحجم وتحتوي على العديد من الديدان الشريطية الصغيرة العائمة في سائل صافٍ.

تظهر هذه الأكياس عادةً عند ذبح المجترات، حيث يمكن ملاحظتها ككتل مستديرة في الكبد والرئتين. إذا أُطعم الكلب لحمًا أو أحشاءً نيئة ملوثة أو تغذى على جثث حيوانات مصابة، تفرز الديدان الشريطية الصغيرة من الأكياس وتنمو داخل أمعائه لتصبح ديدان شريطية بالغة. بدورها، تنتج هذه الديدان المزيد من البيض، مما يعزز انتشار العدوى. وتبدأ الكلاب في التخلص من البيض بعد حوالي 6 أسابيع من تناولها الأطعمة الملوثة، مما يجعلها مصدرًا محتملاً للعدوى للبشر²¹.

التعريف الاجرائي للباحث:

تُعرف الأكياس المائية بأنها تجويفات تحتوي على سوائل تتشكل داخل الأنسجة أو الأعضاء نتيجة لتجمع غير طبيعي للسوائل. يتميز كل كيس مائي بوجود غشاء رقيق يحيط بالسائل الموجود داخله. يمكن أن تتواجد هذه

²⁰ Paper to be presented at the Tenth Meeting of the PAHO Advisory Committee on Medical Research, Washington, D.C., June 14-18, 1971.

²¹ gov.wales, Hydatid Disease - Question and Answer Sheet www.wales.gov.uk/animaldiseases

الأكياس في مناطق متعددة من الجسم، مثل الكلى والرئتين أو الأنسجة تحت الجلد. يعتمد تشخيص الأكياس المائية على الفحص الطبي السريري واستخدام تقنيات التصوير مثل الأشعة فوق الصوتية أو التصوير بالرنين المغناطيسي لتحديد حجمها وموقعها.

2. مرض الطفيليات:

تتواجد الطفيليات في أماكن متعددة، حيث يمكن أن تتواجد أنواعها في بيئات متداخلة أو متفرقة. بعض الأنواع مثل *Giardia lamblia* و *Taenia saginata* يمكن أن تشترك في بيئات مشابهة أو متداخلة. وفي بعض الحالات، قد توجد علاقة بين هذه الأنواع الطفيلية التي تنتمي إلى نفس الجنس مثل أميبا الزحار وأميبا القولون، حيث تكون الأنواع قريبة من بعضها البعض وتسبب التهابات في القولون. أما بالنسبة للأنواع التي تتواجد في بيئات مستقلة وغير متداخلة، مثل الأنواع *Allopatric species*، فهي تعيش في بيئات منفصلة بعيداً عن بعضها البعض²².

التعريف الاجرائي للباحث:

مرض الطفيليات يُعتبر حالة صحية ناتجة عن الإصابة بكائنات طفيلية تعيش وتتكاثر داخل أو على الكائنات الحية الأخرى، مما يؤدي إلى تأثيرات سلبية على صحة المضيف. يمكن أن تشمل الطفيليات كائنات دقيقة مثل البكتيريا والفطريات، أو كائنات أكبر مثل الديدان والحشرات. تنتقل هذه الطفيليات عادةً من خلال ملامسة أو تناول مواد ملوثة، أو عبر الحشرات الناقلة. يعتمد تشخيص المرض على الفحوصات المخبرية والتصوير الطبي لتحديد نوع الطفيلي والمناطق المتأثرة في الجسم، بينما يختلف العلاج وفقاً لنوع الطفيلي والمضاعفات المرتبطة به.

3. صحة الانسان:

قدّم "ماهلر"، المدير العام لمنظمة الصحة العالمية، تعريفاً للصحة بأنها: "حالة من اكتمال السلامة الجسدية والعقلية والاجتماعية، وليست مجرد غياب المرض أو العجز". بينما تعرف منظمة الصحة العالمية الصحة بأنها: "حالة رفاهية كاملة، بدنية ونفسية واجتماعية، ولا تقتصر على مجرد عدم وجود المرض أو العجز"²³.

التعريف الاجرائي للباحث:

²² خالد دفيك احمد، علم الطفيليات ، كلية التربية الأساسية - حديثة، قسم العلوم - فرع الأحياء -المرحلة الثالثة،
²³ نجوى الشايب، الصحة ونوعية الحياة دراسة أنثروبولوجية بإحدى القرى المصرية، المجلة الاجتماعية القومية، المجلد الثاني والخمسون، العدد الأول،



تُعرّف صحة الإنسان بأنها حالة شاملة من الرفاهية الجسدية والعقلية والاجتماعية، وليست مجرد غياب الأمراض أو العجز. تتضمن الصحة الجيدة قدرة الجسم على العمل بكفاءة، إلى جانب الاستقرار النفسي والعاطفي والقدرة على التكيف مع المحيط الاجتماعي. يتم تقييم الصحة من خلال الفحوصات الطبية الدورية، والرصد الصحي، ونمط الحياة الذي يشمل التغذية المتوازنة، والنشاط البدني، والوقاية من الأمراض. كما تُعتبر الوقاية والعناية بالصحة النفسية والاجتماعية من العوامل الرئيسية التي تؤثر على صحة الفرد.

ثامنا: حدود الدراسة

- المكانية: تركز الدراسة على مدينة سبها باعتبارها منطقة البحث.
- الزمانية: تغطي الدراسة فترة زمنية محددة يتم تحديدها لجمع البيانات وتحليلها 2024.
- الموضوعية: تركز الدراسة على تحليل أسباب انتشار الأكياس المائية وتأثيرها على صحة الإنسان.

تاسعا: منهجية الدراسة

1. المنهج الوصفي: لدراسة الظاهرة وتحليلها من خلال جمع البيانات والمعلومات حول انتشار الأكياس المائية في مدينة سبها.
2. المنهج التحليلي: لتحليل العوامل المرتبطة بانتشار المرض وتحديد الأثر الصحي والاجتماعي والاقتصادي.
3. أدوات جمع البيانات: تشمل الاستبيانات، والمقابلات مع المرضى والأطباء، وتحليل السجلات الصحية.
4. عينة الدراسة: يتم اختيار عينة عشوائية من السكان المصابين وغير المصابين لتحديد مدى انتشار المرض والعوامل المرتبطة به.

عاشرا : الدراسات السابقة

هدفت دراسة (Taha T. Bekçi ، 2021) التعرف على داء الكيسات المائية نتيجة لوجود يرقات الكيسات المائية في الجسم. في دورة حياة الكيسات المائية، قد يصبح البشر عائلًا وسيطًا عرضيًا. يمكن أن يصاب البشر ببيض الكيسات المائية عن طريق الفم من إفرازات الحيوانات آكلة اللحوم المصابة، سواء من خلال التعامل مع الحيوانات أو ملامسة البراز المحتوي على البيض، أو من تناول النباتات، الخضروات، والفواكه غير المغسولة جيدًا، أو شرب الماء الملوث بالبيض. يعد داء الكيسات المائية مرضًا متوطنًا في بعض دول البحر الأبيض المتوسط، والشرق الأوسط، وأمريكا الجنوبية، وجنوب إفريقيا وأوقيانوسيا. يمكن أن يصاب به الأشخاص من جميع

الأعمار والأجناس. عادةً ما يتم التشخيص عن طريق الجمع بين التصوير الطبي واختبارات المصل. يشمل العلاج السريري للأكياس الكبدية استخدام الألبيندازول أو الميبيندازول جنباً إلى جنب مع الاستئصال الجراحي²⁴.
وكما أكدت دراسة (Fatma Hammami, en) أن يعد مرض الكيس المائي من القضايا الصحية العامة الهامة، حيث يواصل التسبب في معدلات مرتفعة من المرض والوفيات. يُعتبر الكبد العضو الأكثر تأثراً بهذا المرض لدى البالغين، بينما تُعد الرئتان أكثر الأعضاء تأثراً لدى الأطفال. يشمل العلاج المتاح لهذا المرض العلاج الطبي، التدخل الجراحي، أو الصرف الجلدي. هدف الدراسة هو تحديد السمات السريرية والعلاجية والتطورية لمرض الكيس المائي بين البالغين والأطفال، أجريت دراسة استرجاعية شملت جميع المرضى الذين تم إدخالهم إلى المستشفى في قسم طب الأطفال والأمراض المعدية بسبب الكيس المائي في الفترة ما بين عامي 1990 و2018.
النتائج تم تسجيل 71 مريضاً في الدراسة، من بينهم 37 مريضاً (52.1%) من الذكور. وكان متوسط العمر 28 عاماً (يتراوح بين 3 و87 عاماً). وكانت الأعراض الأكثر وضوحاً هي الحمى في 19 حالة (26.7%) والسعال في 18 حالة (25.3%). وكان الكيس المائي الكبدية هو الموقع الرئيسي للإصابة، حيث لوحظ في 45 حالة (63.4%)، وبلغ عدد الحالات بين البالغين 37 حالة (52.1%). أظهرت الفحوصات وجود الكيس المائي في 87.2% من الحالات. تم العلاج جراحياً مع متابعة علاج طبي يعتمد على الألبيندازول في 43 حالة (60.5%). كان متوسط مدة العلاج 4 أشهر (من 1 إلى 60 شهراً). وكانت الآثار الجانبية الأكثر شيوعاً للألبيندازول هي ارتفاع إنزيمات الكبد وتساقط الشعر²⁵.

أظهرت الدراسة (مصطفى محمد عمر، 2016) أظهرت نتائج الدراسة أن هناك نقصاً في الوعي حول مرض الأكياس المائية، حيث أن 32% فقط من المشاركين كانوا يعرفون المرض، بينما 5% فقط من المشاركين كانوا يعرفون الطفيل المسبب للمرض. كما تبين أن 15% من المشاركين كانوا يخلطون بين الأكياس المائية وأمراض أخرى. أما فيما يتعلق بالعلاقة بين المرض والعائل الأساسي، الكلاب، فقد كانت المعرفة منخفضة حيث أشار

²⁴ Taha T. Bekçi, Diagnosis and Treatment of Human, Hydatid Disease, European Journal of General Medicine, Eur J Gen Med 2012;9(Suppl 1):15-20

²⁵ Fatma Hammami, Hydatid disease among adults and children: it is time to worry, 019 by the authors; licensee Modestum Ltd., UK. This article is an open access article distributed under the terms and conditions, of the Creative Commons Attribution License, Electronic Journal of General Medicine (<http://creativecommons.org/licenses/by/4.0>)



10% فقط من المشاركين إلى هذه العلاقة. كما أظهر 93% من المشاركين عدم معرفتهم بالعلاقة بين الأغنام كعائل وسيط للمرض وانتشاره.

أكد المشاركون في الدراسة أن المدينة تعاني من بيئة ناقلة للمرض بسبب قلة الوعي الصحي لدى أصحاب المواشي والعاملين في المذابح العامة والخاصة، مما يساهم في تعزيز انتشار المرض. 78% من المشاركين أشاروا إلى أن المواطنين ليس لديهم المعرفة الكافية حول أهمية الوقاية من المرض ودوره في تعزيز الصحة العامة²⁶.

هدفت الدراسة (Abuhajar, Ramadan M, 2018). تعد الأكياس المائية من المشاكل الصحية في ليبيا، وهذه الدراسة البحثية تقدم وصفاً لهذه المشكلة في منطقة زليتن كجزء من الوضع الصحي في البلاد. تم إجراء الدراسة على الحالات المحالة إلى قسم الأشعة التشخيصية بمستشفى زليتن التعليمي لإجراء فحص باستخدام جهاز الموجات فوق الصوتية، حيث تم تصوير وفحص 1065 مريضاً خلال فترة تمتد من يناير 2017 إلى يناير 2018. شملت الدراسة كلا من الذكور والإناث من مختلف الفئات العمرية.

أظهرت نتائج الدراسة أن من بين 1065 مريضاً تم تصويرهم وتشخيصهم، كان 504 منهم من الذكور (47%) و561 من الإناث (53%). ومن إجمالي المرضى الذين تم تصويرهم، تبين أن 7 حالات فقط (0.66%) مصابة بمرض الأكياس المائية. وتتماشى هذه النسبة مع ما أظهرته الدراسات السابقة في ليبيا والمناطق الموبوءة الأخرى في العالم، أظهرت الدراسة أيضاً أن أعلى نسب الإصابة كانت بين الأشخاص في سن متوسط العمر، وأن الإناث أكثر تعرضاً للإصابة من الذكور، وهو ما يتوافق مع نتائج الأبحاث السابقة. كما استعرض البحث العوامل المسببة للمرض، بما في ذلك غياب الرقابة من السلطات المختصة في مكافحة المرض، وناقش الوسائل العلمية المتاحة للوقاية من المرض والقضاء عليه²⁷.

هدف هذه الدراسة (نسرين محمد علي، 2017) إلى تقييم معدل الإصابة بمرض الأكياس المائية بين السكان في مدينة المفرق باستخدام فحوصات تشخيصية مناعية مثل اختبار التراص الدموي اللامباشر واختبار لطخة ويسترن، بالإضافة إلى تقنيات التصوير، تم جمع 512 عينة دم من المرضى المراجعين إلى عيادات الطب الباطني في مستشفى المفرق الحكومي، الذين وقعوا على استمارة موافقة تطوعية ومألأوا الاستبيان الخاص بالدراسة. تم اختبار العينات للكشف عن أجسام مضادة لديدان "إكينوكوكوس غرانيلوسوس" باستخدام اختبار التراص الدموي اللامباشر واختبار لطخة ويسترن. كما تم تصوير تسعة مرضى أظهروا نتائج إيجابية لاختبار التراص الدموي

²⁶ مصطفى محمد عمر (2016): التلوث البيئي بمدينة بني وليد وعلاقته بانتشار مرض الأكياس المائية "Hydatid Disease"، مجلة العلوم والدراسات الإنسانية، جامعة بنغازي - كلية الآداب والعلوم بالمرج،

²⁷ Abuhajar, Ramadan M (2018): دراسة الأكياس المائية باستعمال الموجات فوق الصوتية على مرضى من الجنسين وبمختلف الأعمار :

مشكلة صحية في المجتمع - الصورة الليبية، مجلة الجامعة الأسمرية الإسلامية، الجامعة الأسمرية الإسلامية، ع35، ص39

اللامباشر باستخدام المسح المقطعي للبطن والصدر. تم تحليل البيانات باستخدام برنامج (SPSS) الإصدار 20، وتم استخدام اختبار (كاي سكوير) لدراسة العلاقة بين البيانات الديموغرافية ونتائج اختبار التشخيص المناعي. أظهرت النتائج وجود 21 حالة إيجابية (4.1%) من أصل 512 عينة تم فحصها لاكتشاف الأجسام المضادة من نوع (IgG) بواسطة اختبار التراص الدموي اللامباشر. ولكن عند فحصهم باستخدام اختبار لطخة ويسترن، أظهر اثنان منهم فقط نتائج إيجابية²⁸.

أوجه الاتفاق والاختلاف بين الدراسة الحالية والدراسات السابقة

الانتشار والنسب المئوية: تتفق الدراسة الحالية مع الدراسات السابقة في أن مرض الأكياس المائية يتوطن في بعض المناطق، حيث أظهرت دراسة (Taha T. Bekçi, 2021) أن الأكياس المائية تعتبر مرضاً متوطناً في مناطق البحر الأبيض المتوسط، مثل ليبيا. كما أظهرت الدراسة الحالية نسبة الإصابة بـ 0.66%، وهي نسبة مشابهة لتلك التي أظهرتها الدراسات السابقة.

الفئات العمرية: تتفق الدراسات على أن الإصابة تكون أعلى بين الأفراد في سن متوسط العمر، وهذا ما أكدته الدراسة الحالية بالإضافة إلى دراسة (Fatma Hammami, en) التي أشارت إلى تأثير المرض على البالغين والأطفال بشكل مختلف.

تشخيص المرض: تتشابه الطرق التشخيصية في الدراسة الحالية مع تلك التي استخدمتها الدراسات السابقة، حيث تم استخدام التصوير الطبي واختبارات المصل (مثل اختبار التراص الدموي اللامباشر واختبار لطخة ويسترن) للكشف عن المرض.

العلاج: أكد الجميع على أن العلاج السريري يتضمن الألبيندازول أو الميبيندازول مع التدخل الجراحي عند الحاجة، وهو ما أظهرته نتائج الدراسة الحالية ودراسة (Fatma Hammami, en) ودراسة (Taha T. Bekçi, 2021).

أوجه الاختلاف بين الدراسة الحالية والدراسات السابقة:

التركيز الجغرافي: تختلف الدراسة الحالية عن الدراسات الأخرى في تركيزها على منطقة زليتن بشكل خاص، بينما تناولت الدراسات الأخرى مناطق مختلفة مثل مدينة سبالة أو المفرق.

²⁸ نسرين محمد على (2017): الكشف عن مرض الأكياس المائية لدى المرضى المراجعين للمستشفيات في المناطق عالية الخطورة (مدينة المفرق) باستخدام تقنيات المناعة والتصوير، رسالة ماجستير، الجامعة الهاشمية، كلية الدراسات العليا، الأردن، ص50



معدل الإصابة: بينما أظهرت الدراسة الحالية معدل إصابة منخفض بنسبة 0.66%، أظهرت دراسة (Nesreen Mohamed Ali, 2017) معدل إصابة أعلى بلغ 4.1% في مدينة المفرق. هذا يشير إلى اختلاف في معدلات الإصابة بين المناطق.

الوعي بالمرض: تشير دراسة (مصطفى محمد عمر، 2016) إلى نقص الوعي الصحي حول مرض الأكياس المائية، مما يعزز انتشار المرض بسبب عدم معرفة المجتمع بالعوامل المسببة له. بينما تركز الدراسة الحالية أكثر على الأبعاد السريرية والعلاجية.

أنواع الاختبارات المستخدمة: في الدراسة الحالية، تم استخدام الموجات فوق الصوتية كطريقة رئيسية للتشخيص، بينما استخدمت الدراسات الأخرى اختبارات مصلية مثل اختبار التراص الدموي اللامباشر واختبار لطخة ويسترن للكشف عن الأجسام المضادة.

الاطار النظري الاكياس المائية

تمهيد: الأكياس المائية هي تجمعات من السوائل محاطة بغشاء رقيق، وتعتبر حالة طبية شائعة تظهر في مناطق مختلفة من الجسم. تتشكل هذه الأكياس نتيجة لتراكم السوائل في الأنسجة أو الأعضاء، مما يؤدي إلى ظهور تجويف مملوء بالسوائل. يمكن أن تنجم الأكياس المائية عن حالات طبية مثل الالتهابات، الأورام، أو مشاكل في تدفق السوائل داخل الجسم. تختلف هذه الأكياس من حيث الحجم والموقع، وقد تكون مصحوبة بألم أو لا، وقد تحتاج إلى علاج أو مراقبة بناءً على حالتها.

الكيس المائي: تعريفه، تأثيراته، وطرق تشخيصه

1. تعريف الكيس المائي

الكيس المائي هو المرحلة اليرقية لدودة شريطية تُعرف علمياً بـ (*Echinococcus granulosus*) يُعد هذا الطفيلي من الأمراض الحيوانية المنشأ، حيث ينتقل من الحيوانات إلى البشر عبر التعرض لبراز الكلاب المصابة، والذي يحتوي على بيوض الطفيلي، أو عبر الفم نتيجة تناول طعام أو ماء ملوث، داء الكيسات هو عدوى طفيلية حيوانية المنشأ تنتج عن المرحلة اليرقية لدودة شريطية من جنس الكيسات. تنتقل العدوى إلى البشر من الحيوانات²⁹

. هناك نوعان رئيسيان لهما أهمية طبية:

- داء الكيسات الكيسية (CE): ينتج عن المرحلة اليرقية لدودة الكيسات الحبيبية (*E. granulosus*).

²⁹ Agudelo Higueta, N.I., Brunetti, E., & McCloskey, C. (2016). Cystic Echinococcosis. Journal of Clinical Microbiology, 54(3), 518–523. <https://doi.org/10.1128/JCM.02420-15>

داء الكيسات السنخية (AE): ينتج عن المرحلة اليرقية لدودة الكيسات متعددة المساكن (E. multilocularis)، ويتميز بمعدل وفيات مرتفع يُطلق عليه أحياناً "سرطان الدودة".³⁰ تُقدر منظمة الصحة العالمية (WHO) معدل الإصابة بداء الكيسات بأكثر من 50 حالة لكل 100,000 شخص سنوياً في المناطق الموبوءة. ويُلاحظ انتشار المرض بشكل كبير في أجزاء من الأرجنتين وآسيا الوسطى وشرق إفريقيا.³¹

ينتقل داء الكيسات المائية عن طريق براز الحيوانات المصابة إلى الفم، إما من خلال الاتصال المباشر مع العوائل الحيوانية المصابة، مثل الكلاب، أو عبر تناول الطعام أو الماء أو التربة الملوثة ببيض الطفيليات. يُعتبر داء الكيسات المائية هو الأكثر شيوعاً، حيث تعيش الدودة الشريطية البالغة في أمعاء العائل النهائي.³² أما المرحلة اليرقية فتتطور في العوائل الوسيطة، مثل البشر، بعد ابتلاع بيض الطفيلي. يُعرف الكيس المائي، الذي يُسبب داء الكيسات المائية، كمرحلة يرقية للطفيلي في العائل الوسيط.³³

يعد مرض الكيس المائي من الأمراض المتوطنة في العديد من المناطق التي تشتهر بتربية الماشية حول العالم، ومع ذلك لا يزال يعتبر مرضاً مهملاً من حيث البحث العلمي. في الأدبيات المتوفرة، نجد عددًا قليلاً من المراجعات التصويرية القديمة، وكانت معظم الدراسات الأخرى تقتصر على تقارير لحالات فردية. تهدف هذه المراجعة التصويرية الحالية إلى استعراض السمات التصويرية الشائعة لأكياس الكيس المائي التي تظهر عبر تقنيات التصوير المختلفة في أعضاء بشرية متنوعة. في هذه المراجعة، اعتمدنا على الصور المتاحة لأكياس الكيس المائي من عملنا في ثلاثة مراكز طبية في اليمن، التي تعتبر من المناطق المتوطنة بهذا الطفيلي. نظراً لندرة المراجعات التصويرية المتعلقة

³⁰ Zhang, T., Li, B., Liu, Y., & Liu, S. (2022). Risk Factors Associated with Echinococcosis in the General Chinese Population: A Meta-Analysis and Systematic Review. *Frontiers in Public Health*, 10, 821265. <https://doi.org/10.3389/fpubh.2022.821265>

³¹ Lodhia, J., Chugulu, S., Sadiq, A., Msuya, D., & Mremi, A. (2020). Giant isolated hydatid lung cyst: Two case reports. *Journal of Medical Case Reports*, 14, 200. <https://doi.org/10.1186/s13256-020-02524-4>

³² Torgerson, P.R., Devleeschauwer, B., Praet, N., Speybroeck, N., Willingham, A.L., Kasuga, F., Rokni, M.B., Zhou, X.N., Fèvre, E.M., Sripa, B., et al. (2015). World Health Organization estimates of the global and regional disease burden of 11 foodborne parasitic diseases, 2010: A data synthesis. *PLoS Medicine*, 12, e1001920. <https://doi.org/10.1371/journal.pmed.1001920>

³³ Da Silva, A.M. (2010). Human echinococcosis: A neglected disease. *Gastroenterology Research and Practice*, 2010, 583297. <https://doi.org/10.1155/2010/583297>



بهذا المرض، فإن هذه المراجعة ستشكل مرجعاً مفيداً للأطباء وأخصائي الأشعة والمقيمين في مجال التصوير الطبي المهتمين بتشخيص أكياس الكيس المائي³⁴.

المواقع الأكثر تأثراً بالكيس المائي

الكبد: يصيب الكبد في 75% من الحالات، مما يجعله العضو الأكثر تأثراً.
الرئة: تأتي الرئة في المرتبة الثانية بنسبة إصابة تصل إلى 15%.
أعضاء أخرى: يمكن أن تتأثر أعضاء أخرى مثل الدماغ، العضلات، والأعضاء العصبية، ولكنها حالات أقل شيوعاً.

تشخيص الكيس المائي

يتم تشخيص مرض الكيس المائي باستخدام مجموعة من تقنيات التصوير الطبي، مثل التصوير بالموجات فوق الصوتية للبطن، والأشعة السينية للصدر، والتصوير المقطعي المحوسب للبطن والصدر والدماغ. كما تُستخدم اختبارات الكشف عن الأجسام المضادة في الدم باستخدام مستضدات متنوعة لتأكيد التشخيص، ولكنها تقتصر على ذلك بسبب اختلاف حساسيتها وخصوصيتها. وقد أظهر اختبار الممتز المناعي المرتبط بالإنزيم (ELISA) باستخدام الببتيد الاصطناعي p176 أداءً جيداً في تشخيص مرض الكيس المائي، حيث بلغت حساسيته 80% وخصوصيته 93%³⁵.

3. طرق التشخيص

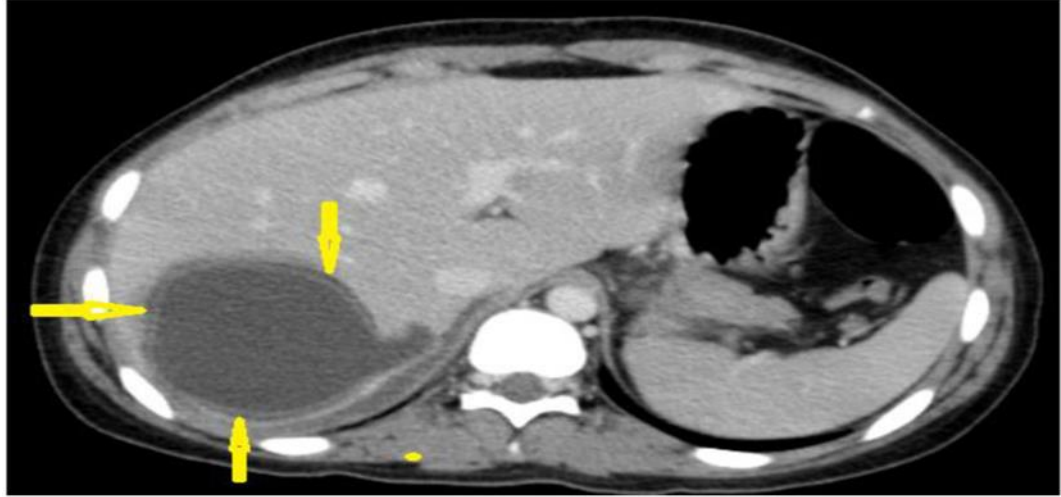
يُعتبر التصوير بالموجات فوق الصوتية الخيار الأول في تشخيص مرض الكيس المائي، بفضل توافره وسلامته من الإشعاع ودقته العالية في التشخيص والتشخيص التفريقي. كما يساهم في تحديد مرحلة المرض وتقييم دوره في الإدارة التداخلية والمتابعة، بالإضافة إلى فحص انتشار أكياس الكيس المائي في البطن. أما التصوير المقطعي المحوسب غير المعزز فيُستخدم عندما تكون نتائج الموجات فوق الصوتية غير كافية، مثل حالات أكياس الكيس المائي في الصدر أو الدماغ، أو عند اكتشاف التكلس، أو في المرضى الذين يعانون من السمنة، تشكل الطبقة الجرثومية الداخلية الرقيقة والطبقة الوسطى المصفحة الجدار الحقيقي للكيس المائي، الذي يُعرف بالكيس الداخلي.

³⁴ Santivañez, S.J., Arias, P., Portocarrero, M., Rodriguez, S., Gonzalez, A.E., Gilman, R.H., Gavidia, C.M., & Garcia, H.H. (2012). Serological diagnosis of lung cystic hydatid disease using the synthetic p176 peptide. *Clinical and Vaccine Immunology*, 19(6), 944–947. <https://doi.org/10.1128/CVI.05540->

³⁵ Santivañez, S.J., Arias, P., Portocarrero, M., Rodriguez, S., Gonzalez, A.E., Gilman, R.H., Gavidia, C.M., & Garcia, H.H. (2012). Serological diagnosis of lung cystic hydatid disease using the synthetic p176 peptide. *Clinical and Vaccine Immunology*, 19(6), 944–947. <https://doi.org/10.1128/CVI.05540-11>

عادةً ما يكون سمك هذه الطبقات أكبر في الكبد مقارنة بالأعضاء الأخرى. كما يُشار إلى الطبقة المصفحة غير الخلوية أحياناً باسم الكيس الخارجي³⁶.

تُعرف الكيسة المحيطة أيضاً بالكيس الخارجي أو الطبقة الخارجية. تتطور الديدان الشريطية الجنينية المعدية، المعروفة باسم "الخُراج"، من الجيب الخارجي للطبقة الجرثومية³⁷.



تلعب طرق التصوير الطبي دوراً حاسماً في تشخيص الكيس المائي. تختلف أدوات التشخيص حسب مكان الإصابة وتعقيدها:

1. التصوير بالموجات فوق الصوتية (Ultrasound):

- يُعد الخيار الأول للتشخيص.
- يُستخدم في التمييز بين الكيس المائي من النوع الأول والأكياس البسيطة.
- يُفيد في تحديد مراحل المرض وإدارة المتابعة³⁸.

³⁶ Brunetti, E., Tamarozzi, F., Macpherson, C., Filice, C., Piontek, M.S., Kabaalioglu, A., Dong, Y., Atkinson, N., Richter, J., Schreiber-Dietrich, D., et al. (2018). Ultrasound and cystic echinococcosis. *Ultrasound International Open*, 4, E70-E78. <https://doi.org/10.1055/a-0650-3807>

³⁷ Polat, P., & Atamanalp, S.S. (Year). Hepatic hydatid disease: Radiographics findings. *Eurasian Journal of Medicine*.

³⁸ Brunetti, E., Tamarozzi, F., Macpherson, C., Filice, C., Piontek, M.S., Kabaalioglu, A., Dong, Y., Atkinson, N., Richter, J., Schreiber-Dietrich, D., et al. (2018). Ultrasound and cystic echinococcosis. *Ultrasound International Open*, 4, E70-E78. <https://doi.org/10.1055/a-0650-3807>

Sultan Abdulwadoud Alshoab, Hydatid Disease: A Radiological Pictorial Review of a Great Neoplasms Mimicker, <https://pmc.ncbi.nlm.nih.gov/articles/PMC10047450>, National Library of Medicine, 2023/

2. التصوير المقطعي المحوسب (CT):

- يُستخدم عندما لا تكون نتائج الموجات فوق الصوتية مرضية.
- يُوصى به للكشف عن الكيس المائي في الصدر أو الدماغ، ولرصد وجود التكلسات.
- يُعتبر أداة فعالة للمرضى الذين يعانون من السمنة.

3-التصوير بالرنين المغناطيسي (MRI):

- يُستخدم لتحديد عيوب جدار الكيس، والإصابات العصبية، والاتصال الصفراوي.
- يُعتبر مفيداً للغاية في التفريق بين الأكياس المائية والأكياس البسيطة باستخدام تسلسلات³⁹ التصوير الموزون بالانتشار (DWI).

4. تحديات التشخيص

التشابه مع حالات مرضية أخرى:

قد تُحاكي الأكياس المائية أنواعاً أخرى من الأكياس مثل الأكياس الصفراوية، وأكياس الكبد البسيطة، قد تُشبه أورام الكبد الحميدة أو الخبيثة، مما يسبب صعوبة في التشخيص.

- في الرئة: قد تُحاكي الأكياس المائية حالات مثل الفطريات، التمددات الوعائية، وحتى سرطان الرئة.
- في الدماغ: تُشابه الأكياس العنكبوتية، الأكياس الدماغية، والخراجات القيحية.
- في بعض الحالات، قد تخلق الأكياس تحديات تشخيصية أمام الأطباء بسبب تماثلها مع الأورام الكيسية.

5. أهمية التشخيص التفريقي

التشخيص التفريقي يساعد في تحديد الكيس المائي بدقة وتجنب الالتباس مع أمراض أخرى. الأدوات التشخيصية مثل الموجات فوق الصوتية، CT، و MRI تُستخدم بشكل تكاملي لتوفير صورة واضحة عن الإصابة.

صنفت مجموعة العمل غير الرسمية التابعة لمنظمة الصحة العالمية (WHO-IWGE) الأكياس المائية إلى ست مراحل ضمن ثلاث مجموعات سريرية على النحو التالي:

المجموعة "النشطة": تشمل الأكياس النامية، التي قد تكون وحيدة الحجرة (CE1)، أو متعددة الحويصلات مع حويصلات ابنة (CE2)، وهي عادة أكياس خصبة تحتوي على حويصلات أولية قابلة للحياة.

³⁹ Polat, P., & Atamanalp, S.S. (Year). Hepatic hydatid disease: Radiographics findings. Eurasian Journal of Medicine.

المجموعة "الانتقالية": تشمل الأكياس التي قد يظهر فيها انفصال غشاء الكيس الداخلي (CE3a)، أو أكياس صلبة تحتوي غالبًا على حويصلات ابنة بداخلها (CE3b).

المجموعة "غير النشطة": تشمل الأكياس التي تحتوي على محتويات صلبة (CE4)، أو تلك التي تحتوي على محتويات صلبة مع تكلس (CE5)، والتي تكون غالبًا غير قابلة للحياة.

يُعد تصنيف منظمة الصحة العالمية أساسًا مهمًا لاختيار العلاج المناسب ومتابعة الحالة.

الأكياس الابنية والمصفوفة

النوع الثاني: الكيس مع الأكياس الابنية والمصفوفة، يُمثل المرحلة النشطة في دورة حياة الطفيلي وانتشار مرض الكيس المائي⁴⁰، عادةً ما تكون الأكياس ذات الحواجز المتعددة التي تمثل جدران الأكياس الابنية مرتبة في محيط الكيس الأم. وفقًا لنضج وترتيب الأكياس الابنية، يمكن تصنيف هذا النوع إلى ثلاثة أشكال:

(أ) يحتوي على أكياس ابنة متعددة مرتبة على محيط الكيس الأم، مع مصفوفة مركزية عالية الكثافة تُظهر "مظهر عجلة"⁴¹.

(ب) يحتوي على أكياس ابنة غير منتظمة متعددة تشغل الكيس وتشكل "مظهر الورد".

(ج) يحتوي على مصفوفة شديدة الكثافة، وفي بعض الحالات قد تحتوي على تكلس أو أكياس ابنة⁴².

• الأكياس المائية في الكبد

يعد الكبد العضو الأكثر تأثرًا في الجسم بسبب كونه المرشح الأول للدم الوريدي الباطني، حيث يوقف حوالي 75% من البويضات الجنينية المبتلعة⁴³[6]. في كثير من الأحيان، تكون الأكياس المائية في الكبد غير مصحوبة بأعراض، وغالبًا ما يتم اكتشافها بالصدفة خلال الفحوصات التصويرية. ومع ذلك، قد تظهر أعراض نتيجة

⁴⁰ Polat, P., & Atamanalp, S. S. (2009). Hepatic hydatid disease: Radiographic findings. *Eurasian Journal of Medicine*, 41(1), 49.

⁴¹ WHO Informal Working Group. (2003). International classification of ultrasound images in cystic echinococcosis for application in clinical and field epidemiological settings. *Acta Tropica*, 85(2), 253-261. [https://doi.org/10.1016/S0001-706X\(02\)00223-1](https://doi.org/10.1016/S0001-706X(02)00223-1)

⁴² Marrone, G., Crino, F., Caruso, S., Mamone, G., Carollo, V., Milazzo, M., Gruttadauria, S., Luca, A., & Gridelli, B. (2012). Multidisciplinary imaging of liver hydatidosis. *World Journal of Gastroenterology*, 18(13), 1438-1447. <https://doi.org/10.3748/wjg.v18.i13.1438>

⁴³ Nes M., Mariem B.L., Marwa M., Amina B.S., Chiraz H. Isolated breast hydatid cyst: Imaging features. *Clin. Case Rep.* 2022;10:e06362. doi: 10.1002/ccr3.6362.



لتوسع الكيس⁴⁴، مما يؤدي إلى تضخم الكبد أو حدوث ردود فعل التهابية من الجسم. من أبرز المضاعفات المرتبطة بالكيس المائي هي العدوى، الناسور الصفراوي، والتمزق الصدري أو البطني⁴⁵ تعد الموجات فوق الصوتية هي الطريقة الأكثر فاعلية وملاءمة لتشخيص أكياس الكيس المائي في الكبد⁴⁶، تتميز بقدرتها على مراقبة العلاج بدقة تصل إلى 90٪، حسب خبرة المشغل. كما تمكن الموجات فوق الصوتية من إظهار رمال الكيس المائي، والأغشية، والأكياس الفرعية، والحوصلات داخل الكيس بشكل واضح⁴⁷، تتمتع هذه التقنية بقدرة عالية على التمييز بين الكيس المائي من النوع الأول في الكبد وأكياس الكبد البسيطة، مع حساسية وخصوصية تبلغ 96٪ و98٪ على التوالي. بالمقابل، يمكن للتصوير المقطعي المحوسب التمييز بين الكيس المائي من النوع الأول بنسبة حساسية 80٪ وخصوصية 62٪⁴⁸. تصل حساسية التصوير المقطعي المحوسب إلى 94٪ في تشخيص أكياس الكيس المائي في الكبد⁴⁹، يعد التصوير المقطعي المحوسب أداة هامة للكشف عن التكلس في جدار الكيس أو الحاجز، كما يساعد في إظهار الهياكل الكيسية وتقييم المضاعفات. كما أنه مفيد في حالات السمنة، والغازات الزائدة في الأمعاء، وتشوهات جدار البطن، والجراحة السابقة⁵⁰، من جهة أخرى، يعتبر التصوير بالرنين المغناطيسي وسيلة تصوير مناسبة لدراسة مكونات الكيس وإصابات الشجرة الصفراوية، يتميز المظهر النموذجي للجزء الكيسي في التصوير بالرنين

⁴⁴ Ferrer Inaebnit E., Molina Romero F.X., Segura Sampedro J.J., González Argenté X., Morón Canis J.M. A review of the diagnosis and management of liver hydatid cyst. Rev. Esp. Enferm. Dig. 2022;114(1):35–41. doi: 10.17235/reed.2021.7896/2021.

⁴⁵ Sakhri J., Ben Ali A. Le kyste hydatique du foie [Hydatid cyst of the liver]. J. Chir. 2004;141(5):381–389. doi: 10.1016/S0021-7697(04)95364-1.

⁴⁶ Brunetti E., Tamarozzi F., Macpherson C., Filice C., Piontek M.S., Kabaalioglu A., Dong Y., Atkinson N., Richter J., Schreiber-Dietrich D., et al. Ultrasound and Cystic Echinococcosis. Ultrasound Int. Open. 2018;4:E70–E78. doi: 10.1055/a-0650-3807.

⁴⁷ Pakala T., Molina M., Wu G.Y. Hepatic Echinococcal Cysts: A Review. J. Clin. Transl. Hepatol. 2016;4:39–46. doi: 10.14218/JCTH.2015.00036

⁴⁸ Ran B., Aji T., Jiang T., Zhang R., Guo Q., Abulizi A., Yimiti Y., Wen H., Shao Y. Differentiation between hepatic cystic echinococcosis types 1 and simple hepatic cysts: A retrospective analysis. Medicine. 2019;98:e13731. doi: 10.1097/MD.00000000000013731.

⁴⁹ Pakala T., Molina M., Wu G.Y. Hepatic Echinococcal Cysts: A Review. J. Clin. Transl. Hepatol. 2016;4(1):39–46. doi: 10.14218/JCTH.2015.00036

⁵⁰ Marrone G., Crino F., Caruso S., Mamone G., Carollo V., Milazzo M., Gruttadauria S., Luca A., Gridelli B. Multidisciplinary imaging of liver hydatidosis. World J. Gastroenterol. 2012;18(13):1438–1447. doi: 10.3748/wjg.v18.i13.1438.

المغناطيسي بشدة إشارة منخفضة على تسلسل T1W، وإشارة عالية على T2W، وحافة منخفضة الشدة على T2W، مما يمثل طبقة الكيس الغنية بالكولاجين، وهي علامة مميزة لأكياس الكيس المائي، بالإضافة إلى ذلك، يُظهر التصوير بالرنين المغناطيسي تفوقاً في الكشف عن عيوب جدار الكيس، والاتصال الصفراوي، والتمييز بين أكياس الكيس المائي والأكياس البسيطة باستخدام تسلسلات مرجحة بالانتشار⁵¹ تبلغ حساسية التصوير المقطعي المحوسب 94% في الكشف عن الكيس المائي في الكبد⁵²، وهو يعتبر أداة هامة للكشف عن التكلس في جدار الكيس أو الحاجز، وكذلك لعرض الهياكل الكيسية وتقييم المضاعفات، خاصة في حالات السمنة، الغاز الزائد في الأمعاء، تشوهات جدار البطن، أو الجراحة السابقة⁵³، أما التصوير بالرنين المغناطيسي، فهو تقنية تصويرية فعالة لدراسة مكونات الكيس وإصابة الشجرة الصفراوية. يظهر الجزء الكيسي عادةً شدة إشارة منخفضة في صور T1W، بينما تكون الإشارة مرتفعة بشكل ملحوظ في صور T2W، مع وجود حافة منخفضة الشدة على T2W، وهي تمثل طبقة الكيس الغنية بالكولاجين، وهي سمة مميزة لأكياس الكيس المائي، التصوير بالرنين المغناطيسي يتفوق أيضاً في إظهار عيوب جدار الكيس، والتحقق من الاتصال الصفراوي، والتمييز بين أكياس الكيس المائي والأكياس البسيطة باستخدام تسلسل مرجح بالانتشار⁵⁴. تتضمن إدارة الأكياس المائية العلاج الطبي، والعلاج الجلدي، والتدخل الجراحي. يُعتبر العلاج الطبي باستخدام الميبيندازول أو الألبيندازول فعالاً في بعض الحالات، لكن معدل نجاحه لا يتجاوز 30%⁵⁵، تظل الجراحة الخيار الأكثر فعالية لعلاج الأكياس المائية، رغم أنه يمكن أن يصاحبها مضاعفات بنسبة تصل إلى 30%، مثل الناسور الصفراوي الجلدي، والعدوى، وحاجة المريض للبقاء في المستشفى لفترة طويلة بعد الجراحة⁵⁶، يعد حجم الكيس المائي مؤشراً مهماً على شدة المرض واحتمال حدوث الوفاة. في الأكياس المائية الكبيرة، يظل التجويف المتبقي

⁵¹ Malik A., Chandra R., Prasad R., Khanna G., Thukral B.B. Imaging appearances of atypical hydatid cysts. Indian J. Radiol. Imaging. 2016;26(1):33–39. doi: 10.4103/0971–3026.178284

⁵² Pakala T., Molina M., Wu G.Y. Hepatic Echinococcal Cysts: A Review. J. Clin. Transl. Hepatol. 2016;4:39–46. doi: 10.14218/JCTH.2015.00036.

⁵³ Marrone G., Crino F., Caruso S., Mamone G., Carollo V., Milazzo M., Gruttadauria S., Luca A., Gridelli B. Multidisciplinary imaging of liver hydatidosis. World J. Gastroenterol. 2012;18:1438–1447. doi: 10.3748/wjg.v18.i13.1438.

⁵⁴ Malik A., Chandra R., Prasad R., Khanna G., Thukral B.B. Imaging appearances of atypical hydatid cysts. Indian J. Radiol. Imaging. 2016;26:33–39. doi: 10.4103/0971–3026.178284.

⁵⁵ Salemis N.S. Giant hydatid liver cyst. Management of residual cavity. Ann. Hepatol. 2008;7:174–

⁵⁶ Sakhri J., Ben Ali A. Le kyste hydatique du foie [Hydatid cyst of the liver]. J. Chir. 2004;141:381–389.



بعد الجراحة مشكلة صعبة، حيث يرتبط بزيادة خطر الإصابة بالعدوى، أما الطرق الأقل توغلاً، فهي تتميز بمضاعفات أقل ومدة دخول أقصر إلى المستشفى.⁵⁷

أكياس الكيس المائي في الرئة

تؤثر أكياس الكيس المائي على الرئة في حوالي 15% من الحالات⁵⁸، يحدث ذلك عندما يُبتلع البيض، الذي يطلق الأونكوسفير في الأمعاء الدقيقة، حيث يخترق الغشاء المخاطي للأمعاء ويدخل الدم أو اللمف ليصل إلى الكبد أو الرئتين أو أعضاء أخرى، حيث تنضج الأكياس إلى أكياس كيس مائي. الفص السفلي من الرئة هو الأكثر تأثراً، خاصة في الأجزاء الخلفية والرئة اليمنى. عادة ما تكون الأكياس الرئوية منفردة وأحادية الجانب، ولكن في 30% من الحالات، قد تكون الأكياس متعددة، في حين تحدث الأكياس الشائبة في حوالي 20% من الحالات⁵⁹

الأشعة السينية على الصدر تُعد الوسيلة الأولية للتصوير، ولكن الأشعة المقطعية والتصوير بالرنين المغناطيسي يعتبران أكثر فائدة في تصوير أكياس الكيس المائي الرئوي ومضاعفاتها. تظهر أكياس الكيس المائي الرئوي بشكل محدد، مع جدران ناعمة وأشكال دائرية أو بيضاوية، وعتامة متجانسة، وأحجام متنوعة⁶⁰، الأكياس الممزقة التي تحتوي على أغشية طفيلية عائمة في السائل قد تظهر على شكل "علامة زنبق الماء" أو "علامة كامالوت"⁶¹، يمكن أن تتطور أكياس الكيس المائي الرئوي بشكل غير عرضي لفترة طويلة، ولكن ثقب الجنبه قد يؤدي إلى حالات طارئة مهددة للحياة، مثل استرواح الصدر الضاغط⁶².

قد يكون من الصعب التمييز بين أكياس الكيس المائي الرئوي السليمة وأكياس الرئة الأخرى. على سبيل المثال، يمكن أن تشبه الأكياس المائية ذات العلامات الهلالية الأورام الفطرية، جلطات الدم، تمدد الأوعية الدموية

⁵⁷ Salemis N.S. Giant hydatid liver cyst. Management of residual cavity. Ann. Hepatol. 2008;7:174–

⁵⁸ Thambidurai L., Santhosham R., Dev B. Hydatid cyst: Anywhere, everywhere. Radiol. Case Rep. 2015;6:486. doi: 10.2484/rcr.v6i3.486.

⁵⁹ Sarkar M., Pathania R., Jhobta A., Thakur B.R., Chopra R. Cystic pulmonary hydatidosis. Lung India. 2016;33:179–191. doi: 10.4103/0970-2113.177449

⁶⁰ Rawat S., Kumar R., Raja J., Singh R.S., Thingnam S.K.S. Pulmonary hydatid cyst: Review of literature. J. Fam. Med. Prim. Care. 2019;

⁶¹ Ranjan A. Water lily sign and serpent sign in pulmonary hydatid cystic disease. Arch. Med. Health Sci. 2017;5:129–

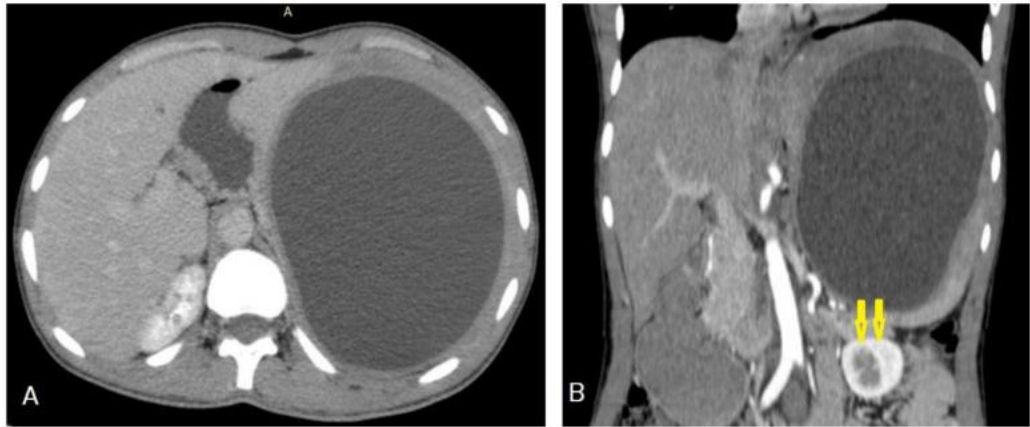
⁶² Sayir F., Cobanoglu U., Sehitogullari A. Surgical treatment of pulmonary hydatid cysts, which perforated to the pleura. Eurasian J. Med. 2012;44:79.

راسموسن، وحتى سرطان الرئة، الجراحة تعد العلاج المفضل للأكياس المائية الرئوية، ويمكن إجراؤها بأمان مع معدلات منخفضة من المضاعفات والوفيات، بغض النظر عن حجم الكيس⁶³.

أكياس الكيس المائي في الطحال

يُعتبر الطحال ثالث أكثر الأعضاء تعرضًا للإصابة بأكياس الكيس المائي بعد الكبد والرئتين. ونظرًا لندرة إصابة الطحال، فإن التشخيص قد يمثل تحديًا للأطباء، خاصة عند ظهوره ككيس بسيط دون السمات التصويرية الكلاسيكية، هذا الأمر يمكن أن يؤدي إلى مضاعفات خطيرة، مثل الصدمة التأقية⁶⁴، يُعد التصوير المقطعي المحوسب الوسيلة الأكثر حساسية لتشخيص أكياس الكيس المائي في الطحال، حيث يساهم في تحديد عددها وحجمها وموقعها بدقة⁶⁵

المشكلة الرئيسية في التشخيص تكمن في التشابه بين أكياس الكيس المائي وبعض الآفات الكيسية الأخرى في الطحال، مثل الأكياس الجلدانية والبشرانية، والخراجات المفردة، والأورام الدموية، والأورام الدموية الكيسية، والأكياس الكاذبة البنكرياسية داخل الطحال، والأورام اللمفاوية في هذه الحالات، يُعتبر استئصال الطحال بالكامل العلاج الأمثل للتخلص من أكياس الكيس المائي بفعالية⁶⁶.



⁶³ Garg M.K., Sharma M., Gulati A., Gorski U., Aggarwal A.N., Agarwal R., Khandelwal N. Imaging in pulmonary hydatid cysts. World Journal of Radiology. 2016; 8(6): 581-587

⁶⁴ Rasheed K., Zargar S.A., Telwani A.A. Hydatid cyst of spleen: A diagnostic challenge. North Am. J. Med. Sci. 2013;.

⁶⁵ Singh S., Kisee S., Amatya S., Singh S., Bista S., Shrestha R., Kumar Chhantel Thapa M. A case of giant primary splenic hydatid cyst: Case report. Ann. Med. Surg. 2022;84:104829. doi: 10.1016/j.amsu.2022.104829.

⁶⁶ Merad Y., Derrar H., Zeggai A., Chadli M., Bemrah N., ElHabachi B. Primary splenic hydatid cyst an unexpected diagnosis: Case report. Ann. Med. Surg. 2021;65:104829. doi: 10.1016/j.amsu.2022.104829.



أكياس الكيس المائي في المخ

تمثل أكياس الكيس المائي في المخ نسبة 1-2% من حالات الإصابة⁶⁷، ويُلاحظ أن 80% من هذه الحالات تحدث عند الأطفال، ويُعزى ذلك إلى وجود القناة الشريانية السالكة أو خلل في الصمامات القلبية، مما يؤدي إلى تأثيرها غالبًا على منطقة الشريان الدماغي الأوسط. تنمو هذه الأكياس بمعدل 1-10 سم سنويًا، وتظهر عادةً بأعراض زيادة الضغط داخل الجمجمة أو أعراض عصبية بؤرية⁶⁸. تختلف الأعراض السريرية لأكياس الكيس المائي في المخ بناءً على حجم الكيس وموقعه، وتشمل الصداع، القيء، الشلل النصفي، النوبات، التغيرات السلوكية، أو حتى تشوهات في الجمجمة، تُلاحظ الحالات متعددة الأكياس في المخ لدى أكثر من 50% من المرضى، وغالبًا ما تكون في نصفي الكرة المخية. ومع ذلك، فقد تم الإبلاغ عن وجودها في مناطق أخرى مثل البطينين، الحيز فوق الجافية، الحفرة الخلفية، الجسر، السرج التركي، منطقة السرج، وحتى الجيوب الكهفية⁷⁰.

في التصوير الطبي، تظهر أكياس الكيس المائي في المخ على هيئة آفات كيسية محددة جيدًا، غالبًا بدون أكياس ابنة. وتتميز بالكثافة الشبيهة بالسائل الدماغي الشوكي على التصوير⁷¹ المقطعي المحوسب (CT) أو شدة الإشارة المشابهة في التصوير بالرنين المغناطيسي (MRI)، مع غياب الوذمة المحيطة أو التكلس الجداري. السمة المميزة هي الحافة منخفضة الكثافة في صور T2W بالرنين المغناطيسي⁷² تشخيصيًا، قد تحاكي أكياس الكيس

⁶⁷ Arega G., Merga G., Tafa G., Salah F.O., Abebe G., Maru S., Ergete W. Temporoparietal Brain Hydatid Cyst in an Eight-Year-Old Child: A Rare Case Report. *Pediatr. Health Med. Ther.* 2022; 13:361–365. doi: 10.2147/PHMT.S390336.

⁶⁸ Duransoy Y.K., Mete M., Barutçuoğlu M., Unsal U.Ü., Selçuki M. Intracranial hydatid cyst is a rare cause of midbrain herniation: A case report and literature review. *J. Pediatr. Neurosci.* 2013; 8:224–227. doi: 10.4103/1817-1745.123683.

⁶⁹ Baboli S., Baboli S., Soleiman Meigooni S. Brain Hydatid Cyst with Atypical Symptoms in an Adult: A Case Report. *Iran J. Parasitol.* 2016; 11:422–425.

⁷⁰ Turgut M. Intracranial hydatidosis in Turkey: Its clinical presentation, diagnostic studies, surgical management, and outcome. A review of 276 cases. *Neurosurg. Rev.* 2001; 24:200–208. doi: 10.1007/s101430100168.

⁷¹ Abbasi B., Akhavan R., Ghamari Khameneh A., Darban Hosseini Amirkhiz G., Rezaei-Dalouei H., Tayebi S., Hashemi J., Aminizadeh B., Darban Hosseini Amirkhiz S. Computed tomography and magnetic resonance imaging of hydatid disease: A pictorial review of uncommon imaging presentations. *Heliyon.* 2021; 7:e07086. doi: 10.1016/j.heliyon.2021.e07086.

⁷² Yaghoobi M.H., Sabahi M.M., Zibaei M. Imaging features of the lungs hydatid cyst disseminated into the brain and spleen. *Radiol. Case Rep.* 2019; 14:903–905. doi: 10.1016/j.radcr.2019.05.005.

المائي في المخ آفات أخرى، مثل الأكياس العنكبوتية، الأكياس الدماغية، الخراجات القيحية، داء الكيسات العصبية، أو الأورام الكيسية في المخ، ما يجعل التشخيص التفريقي ضرورة، كما قد تُشبه الأورام الدبقية الكيسية أو الأورام الحبيبية، مما يزيد من تعقيد التمييز بينها.⁷³

أكياس الكيس المائي في الجهاز العضلي الهيكلي

يمكن أن تظهر أكياس الكيس المائي في أي مكان بجسم الإنسان، مع اختلاف السمات التصويرية لها بناءً على مرحلتها المرضية والمضاعفات المرتبطة بها⁷⁴، وعلى الرغم من ندرة إصابتها للعظام والعضلات، إلا أنها قد تظهر بصورة مشابهة للعديد من آفات العظام، مما يسبب تحديات تشخيصية قبل التدخل الجراحي. يُعتبر التصوير بالرنين المغناطيسي الأداة التصويرية المفضلة لتحديد أكياس الكيس المائي في الجهاز العضلي الهيكلي، ومع ذلك، يمكن أن تُشبه هذه الأكياس الأورام أو آفات أخرى شبيهة بالأورام، مثل مرض السل أو الالتهابات الفطرية التي تصيب العظام والعضلات.⁷⁵

يعتمد التشخيص التفريقي لهذه الحالة على التاريخ المرضي للمريض، ونتائج التصوير الطبي، بالإضافة إلى الكشف عن وجود أجسام مضادة لطفيل Echinococcus. التشخيص المبكر يعد أمرًا بالغ الأهمية لتقليل الضرر الذي قد يلحق بالعظام والحد من حدوث مضاعفات خطيرة. وفي بعض الحالات، قد يتأخر التشخيص إلى حين إجراء التدخل الجراحي وتحليل خزعة الأنسجة بعد الجراحة، مما يبرز أهمية التشخيص الدقيق والسريع.⁷⁶

المواقع النادرة لأكياس الكيس المائي

⁷³ Agrawal V.M., Giri P.J. Largest Intracranial Calcified Hydatid Cyst: A Case Report with Review of Literature. Asian J. Neurosurg. 2020; 15:713–715. doi: 10.4103/ajns.AJNS_143_20.

⁷⁴⁷⁴ Simsek, O., & Ciledag, N. (2021). Musculoskeletal Hydatid Disease: The Serpent Sign. Radiology, 301, 280–281. <https://doi.org/10.1148/radiol.2021210956>

⁷⁵⁷⁵ Soltany, S., Hemmati, H. R., Toussy, J. A., Nazifi, M., Alibakhshi, A., & Toosi, P. A. (2020). Evaluation of Musculoskeletal Hydatid Cyst Cases in Terms of Clinical Manifestations, Method of Dealing, Treatment, and Recurrence. Macedonian Journal of Medical Sciences, 8, 99–104. <https://doi.org/10.3889/oamjms.2020.4274>

⁷⁶⁷⁶ Toğral, G., Arıkan, Ş. M., Ekiz, T., Kekeç, A. F., & Ekşioğlu, M. F. (2016). Musculoskeletal Hydatid Cysts Resembling Tumors: A Report of Five Cases. Orthopaedic Surgery, 8, 246–252.



يمكن أن تؤثر أكياس الكيس المائي على مجموعة واسعة من الأعضاء في جسم الإنسان⁷⁷، وتشمل هذه الأعضاء الغدة الدرقية، المرارة، البنكرياس، الرحم، الملحقات، الحويصلات المنوية، العظام، العضلات، الجلد، والأنسجة تحت الجلد⁷⁸، على سبيل المثال، تم الإبلاغ عن وجود أكياس مائية في المدار كافة كيسية خلف المقلة، وتم تأكيد التشخيص من خلال الفحص النسيجي المرضي⁷⁹، كما ظهرت في الفص الأيسر من الغدة الدرقية بشكل يحاكي الأكياس الغروانية، مما استدعى استئصال الفص الأيسر والبرزخ⁸⁰ وفي الغدة اللعابية تحت الفك السفلي، تم الإبلاغ عن حالات تحاكي تضخم الغدد الليمفاوية، وتم تشخيصها عبر علم الخلايا بالإبرة الدقيقة⁸¹، كما سجلت حالات في الغدد اللعابية النكفية، حيث استدعى العلاج استئصال الكيس مع استئصال جزئي للغدة النكفية⁸²، بالإضافة إلى ذلك، تم توثيق أكياس مائية في الثدي الأثوي على هيئة كتلة ثديية شكلت تحدياً تشخيصياً⁸³، وفي الثدي الذكري حيث ظهرت كتلة مشابهاً وأكد التشخيص بفحص الأنسجة المرضية بعد استئصال الورم⁸⁴ تم الإبلاغ عن حالات نادرة أيضاً في المنصف، حيث

⁷⁷ Geramizadeh B. Unusual locations of the hydatid cyst: A review from Iran. Iran J Med Sci. 2013;38(2):2–14. [PMC free article] [PubMed] [Google Scholar]

⁷⁸ Sachar S., Goyal S., Goyal S., Sangwan S. Uncommon locations and presentations of hydatid cyst. Ann Med Health Sci Res. 2014;4(5):447–452. doi: 10.4103/2141-9248.133476. [DOI] [PMC free article] [PubMed] [Google Scholar]

⁷⁹ Assimakopoulos S.F., Marangos M. Orbital hydatid cyst. N Engl J Med. 2020;382(14):1352. doi: 10.1056/NEJMicm1911903. [DOI] [PubMed] [Google Scholar]

⁸⁰ Eshraghi M., Shahmoradi L., Ghoddoosi M., Sadati S.J.A. Diagnosis of primary hydatid cyst of thyroid gland: A case report. Biomol Concepts. 2019;10(2):106–110. doi: 10.1515/bmc-2019-0013. [DOI] [PubMed] [Google Scholar]

⁸¹ Karmarkar P.J., Mahore S.D., Wilkinson A.R., Joshi A.M. Isolated hydatid cyst in the submandibular salivary gland: A rare primary presentation (diagnosis by fine needle aspiration cytology). Indian J Pathol Microbiol. 2011;54(3):411–413. doi: 10.4103/0377-4929.81597. [DOI] [PubMed] [Google Scholar]

⁸² Safioleas M., Giannopoulos A., Manti C., Stamatakis M., Safioleas K., Stavrou E. Hydatid disease of the parotid gland: A rare case report. Parasitol Int. 2007;56(3):247–249. doi: 10.1016/j.parint.2007.02.006. [DOI] [PubMed] [Google Scholar]

⁸³ Alareqi A.A., Alshoabi S.A., Alhazmi F.H., Hamid A.M., Alsharif W.M., Gameraddin M.B. A rare phenotype of breast hydatid cyst causing misdiagnosis and unnecessary intervention: A case report. Radiol Case Rep. 2021;16(8):3226–3230. doi: 10.1016/j.radcr.2021.07.055. [DOI] [Google Scholar]

⁸⁴ Limaiem F., Bouslama S., Haddad I., Bouraoui S., Lahmar A., Mzabi S. Hydatid cyst presenting as a breast lump in a male patient. Pathologica. 2013;105(2):101–103. [PubMed] [Google Scholar]

تحاكي الآفات الكيسية المنصفية⁸⁵، وفي البطن الأيمن للقلب حيث تبدو مشابهاً للأكياس القلبية الخلقية داخل البطن⁸⁶، كما ظهرت أكياس في البنكرياس مصاحبة لحالات التهاب البنكرياس الحاد⁸⁷، وفي الغدة الكظرية حيث رافقت ارتفاع ضغط الدم وألماً في الخصرة اليسرى، وتم تأكيد التشخيص عبر التصوير المقطعي المحوسب والجراحة⁸⁸.

وفي الجهاز التناسلي الأنثوي، ظهرت أكياس مائية في الرحم على شكل كتلة كيسية استدعت استئصال الرحم بالكامل، وأكد الفحص المجهرى التشخيص⁸⁹ كذلك، ظهرت أكياس مائية في المبيض حيث بدت مشابهاً لكتل الحوض⁹⁰

أما في المناطق العضلية والأنسجة تحت الجلد، فقد تم الإبلاغ عن حالات في المثلث الخلفي للرقبة، حيث ظهرت ككتلة غير مؤلمة وبطيئة النمو لمدة ثلاث سنوات، وتم تشخيصها عن طريق الشفط بالإبرة الدقيقة⁹¹، كذلك، سجلت حالات على السطح الأخصي للقدم، حيث أكد التشخيص أثناء الجراحة عبر المظهر

⁸⁵ Traibi A., Atoini F., Zidane A., Arsalane A., Kabiri E.H. Mediastinal hydatid cyst. J Chin Med Assoc. 2010;73(1):3–7. doi: 10.1016/S1726–4901(10)70014–9. [DOI] [PubMed] [Google Scholar]

⁸⁶ Aljaber N.N., Alshoabi S.A., Qurashi A.A., Daqqaq T.S. Cardiac hydatid cyst in the right ventricle: An unusual case at a rare site. J Taibah Univ Med Sci. 2020;15(3):249–252. doi: 10.1016/j.jtumed.2020.02.004. [DOI] [PMC free article] [PubMed] [Google Scholar]

⁸⁷ Makni A., Jouini M., Kacem M., Safta Z.B. Acute pancreatitis due to pancreatic hydatid cyst: A case report and review of the literature. World J Emerg Surg. 2012;7(1):7. doi: 10.1186/1749–7922–7–7. [DOI] [PMC free article] [PubMed] [Google Scholar]

⁸⁸ Tazi F., Ahsaini M., Khalouk A., Mellas S., Stuurman–Wieringa R.E., Elfassi M.J., Farih M.H. Giant primary adrenal hydatid cyst presenting with arterial hypertension: A case report and review of the literature. J Med Case Rep. 2012;6(1):46. doi: 10.1186/1752–1947–6–46. [DOI] [PMC free article] [PubMed] [Google Scholar]

⁸⁹ Başgöl A., Kavak Z.N., Gökaslan H., Küllü S. Hydatid cyst of the uterus. Infect Dis Obstet Gynecol. 2002;10(2):67–70. doi: 10.1155/S1064744902000042. [DOI] [PMC free article] [PubMed] [Google Scholar]

⁹⁰ Cattorini L., Trastulli S., Milani D., Cirocchi R., Giovannelli G., Avenia N., Sciannameo F. Ovarian hydatid cyst: A case report. Int J Surg Case Rep. 2011;2(3):100–102. doi: 10.1016/j.ijscr.2010.12.005. [DOI] [PMC free article] [PubMed] [Google Scholar]

⁹¹ Giriyan S.S., Navyashree N. An unusual presentation of hydatid cyst in the neck: A cytological diagnosis. Indian J Pathol Microbiol. 2018;61(3):454–455. doi: 10.4103/IJPM.IJPM_9_18. [DOI] [PubMed] [Google Scholar]



النموذجي لكيس الماء⁹²، وأخيراً، ظهرت أكياس مائية في الأنسجة تحت الجلد لوجه طفل، وتم تأكيد التشخيص بالتصوير المقطعي المحوسب.

. ما هي أعراض مرض الكيس المائي عند البشر؟

مرض الكيس المائي عند البشر يسبب أعراضاً مؤلمة نتيجة نمو الأكياس في مناطق مختلفة من الجسم مثل الرئتين أو الكبد أو الدماغ أو العظام. قد تصبح الأكياس كبيرة جداً، وفي بعض الحالات يمكن أن يصل حجمها إلى حجم كرة القدم. يتطور الكيس المائي ببطء، مما يجعل الشخص المصاب يتحملة حتى يصل إلى حجم يتسبب في مشاكل صحية واضحة.

تعتمد الأعراض على مكان وجود الكيس. إذا كان الكيس في الرئتين، قد يسبب صعوبة في التنفس وأعراضاً عامة. أما إذا كان في الكبد، فقد يؤدي إلى تورم في البطن وأعراض صحية عامة. وفي حالة وجوده في الدماغ، فقد تظهر أعراض مشابهة لتلك الناتجة عن الأورام. أما الأكياس التي تتكون في نخاع العظام فقد تسبب ألماً شديداً⁹³.

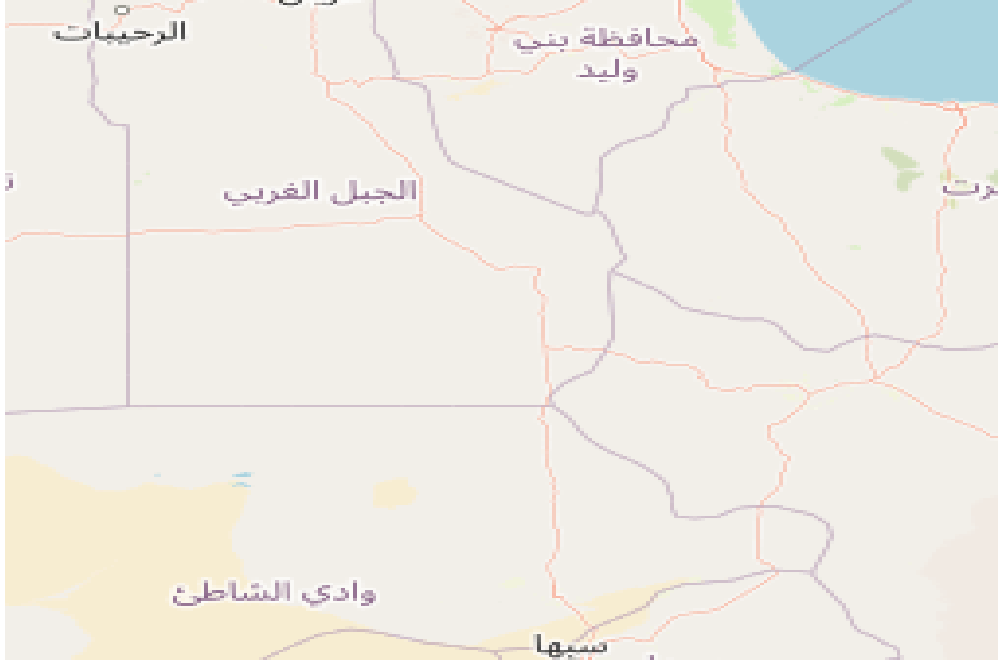الجانب التطبيقي: عرض وتحليل نتائج الدراسة

أولاً: منطقة الدراسة:

أجريت الدراسة في مدينة سبها التي تقع في جنوب غرب ليبيا، وتعتبر عاصمة منطقة فزان. تقع المدينة على بُعد حوالي 760 كم جنوب العاصمة طرابلس. تحدد إحداثيات المدينة في النقاط (27°03'24" N و 14°26'35" E). يبلغ عدد سكان المدينة حوالي 150,000 نسمة وفقاً للتعداد السكاني.

⁹² Ewnt B. Hydatid cyst of the foot: A case report. J Med Case Rep. 2020;14(1):6. doi: 10.1186/s13256-019-2337-8. [DOI] [PMC free article] [PubMed] [Google Scholar]

⁹³ gov.wales, Hydatid Disease – Question and Answer Sheet www.wales.gov.uk/animaldiseases



شكل رقم (3) خريطة توضح موقع مدينة سبها googlemaps

ثانيا: الزيارات الميدانية:

تمت زيارة العديد من المناطق التجارية، السكنية، والرعية في المدينة، بالإضافة إلى المكبات الرئيسية للقمامة بهدف توثيق مستوى التلوث في المدينة، كما شملت الزيارات السلخانات لمراقبة طرق الذبح وفحص اللحوم، فضلاً عن متابعة كيفية التخلص من الفضلات والبقايا واللحوم المصابة. تم أيضاً زيارة مكتب الصحة الحيوانية (البيطرية) في المدينة للتحقق من وجود الكلاب الشاردة في المناطق التي تم زيارتها، وذلك لتحديد ما إذا كانت هذه الكلاب تصل إلى البقايا المتروكة من قبل السلخانات أو محلات بيع اللحوم أو حتى المواطنين أثناء ذبحهم للمواشي في المنازل

1- الاستبيانات:

تم توزيع استبيانات معدة مسبقاً تحتوي على أسئلة واضحة وسهلة الإجابة على 49 شخص من مختلف مناطق مدينة سبها، ومن فئات عمرية وتعليمية ووظيفية متنوعة. جرت تعبئة الاستبيانات من خلال مقابلات شخصية لضمان دقة الإجابات وتجنب العشوائية، مما يساهم في تحقيق مصداقية البيانات المستخلصة.

ثالثاً: نتائج الزيارات الميدانية لمدينة سبها

تم ملاحظة وجود العديد من مكبات النفايات بين المناطق السكنية في مدينة سبها، مثل مركز المدينة (مكب الجديد)، ومنطقة حجارة، ومنطقة شارع 40، بالإضافة إلى مناطق أخرى في المدينة. يتم حرق النفايات بين الحين والآخر. ومن أبرز الملاحظات كان عدم اهتمام السكان بنقل الحيوانات النافقة بعيداً عن أماكن السكن، مما

يسهم في انتشار الكلاب ويؤدي إلى اكتمال دورة حياة طفيلي الأكياس المائية. يوضح الشكل (5) التلوث الناتج عن الحيوانات النافقة التي تُرمى بين المنازل في المدينة.



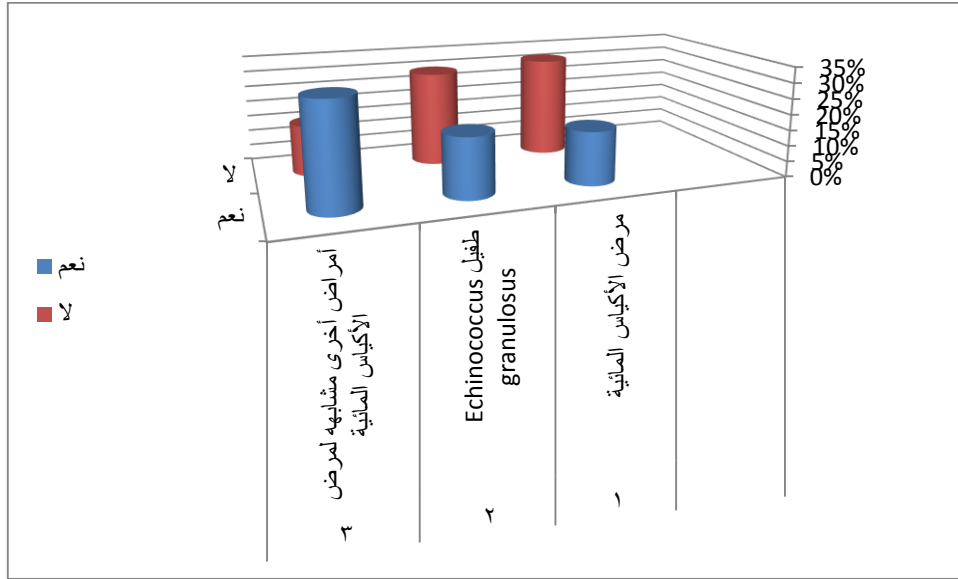
نتائج الاستبيانات:

تم توزيع الاستبيانات على 49 أفراد من السكان بمختلف الأعمار والفئات، وكانت النتائج المتحصل عليها كما يلي:

الجدول (1): توزيع نسب إجابات المشاركين على أسئلة الاستبيان

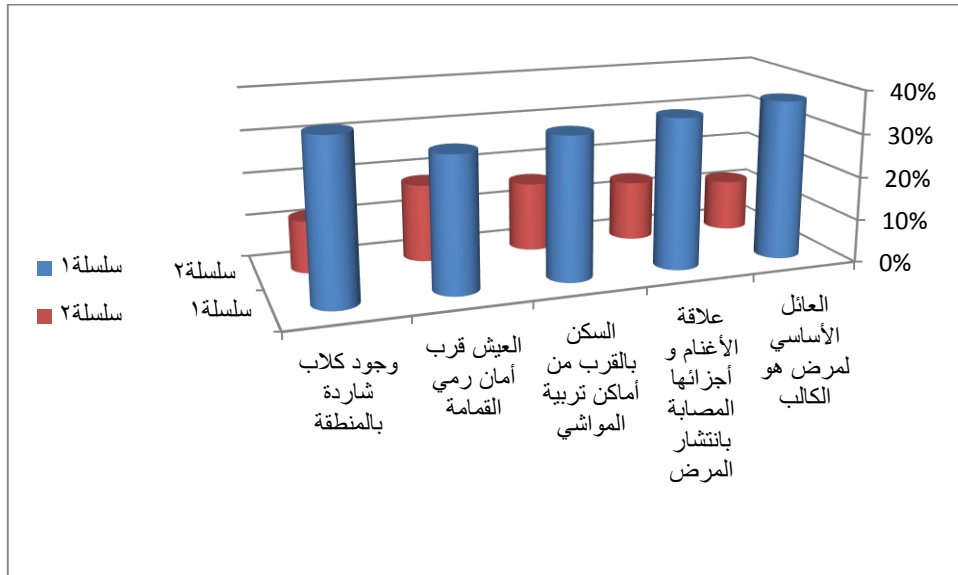
| ت | مدى إدراك المشاركين في الدراسة | نعم | لا |
|----|---|-----|-----|
| 1 | مرض الأكياس المائية | 17% | 32% |
| 2 | طفيل <i>Echinococcus granulosus</i> | 19% | 30% |
| 3 | أمراض أخرى مشابهة لمرض الأكياس المائية | 33% | 16% |
| 4 | العائل الأساسي لمرض هو الكلاب | 37% | 12% |
| 5 | علاقة الأغنام و أجزاءها المصابة بانتشار المرض | 35% | 14% |
| 6 | السكن بالقرب من أماكن تربية المواشي | 33% | 16% |
| 7 | العيش قرب أمان رمي القمامة | 31% | 18% |
| 8 | وجود كلاب شاردة بالمنطقة | 37% | 12% |
| 9 | الاهتمام بنظافة البيئة | 9% | 40% |
| 10 | وجود نوع من التوعية والثقيف الصحي حول المرض | 11% | 38% |

مستوى الوعي العام بمرض الأكياس المائية بمدينة سبها



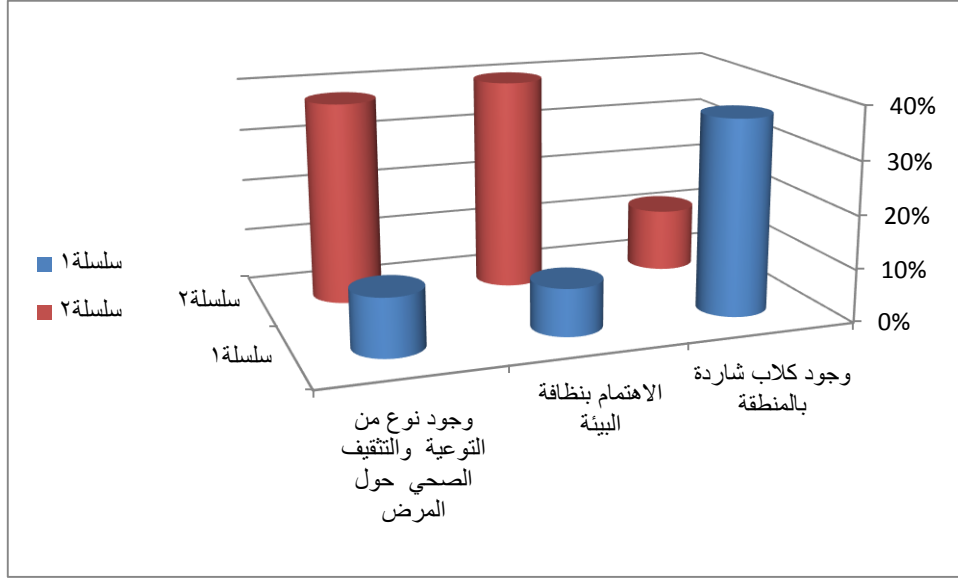
يوضح الشكل (4) أن نسبة معرفة المشاركين في الدراسة بمرض الأكياس المائية بلغت أقل من 21%. كما أن نسبة المشاركين الذين يعرفون الطفيل المسبب للمرض تجاوزت 31%، بينما وصلت نسبة الخطأ في تشخيص المرض واعتقادهم أنه مرض آخر إلى 30%.

مدى معرفة سكان مدينة سبها بالعوامل المسببة لمرض الأكياس المائية.



يُوضح الشكل (5) أن نسبة التعرف على أن الكلاب تُعد العائل الأساسي لمرض الأكياس المائية بلغت حوالي 10%. في المقابل، كانت نسبة من يعرفون علاقة الأغنام بالمرض أقل من 10%. بينما وصلت نسبة الذين لا يدركون ارتباط الأمراض التي تصيب الإنسان بالكلاب والأغنام إلى أكثر من 81%.

انتشار مسببات المرض في المناطق السكنية القريبة من المنازل بمدينة سبها



وجود مسببات المرض في المناطق السكنية قرب المنازل بمدينة سبها

يوضح الشكل (6) أن البيئة المساعدة على انتشار المرض في مدينة سبها موجودة في معظم المناطق السكنية. حيث تصل نسبة وجود الحيوانات بالقرب من حضائر المواشي إلى 30%، في حين تتجاوز نسبة وجود النفايات الملوثة بالقرب من مكبات القمامة 81%. كما تصل نسبة وجود الكلاب السائبة في المدينة إلى حوالي 81% أو أكثر.

أظهر المشاركون في الدراسة أنهم لا يقرون بوجود أي اهتمام بنظافة البيئة في المدينة بنسبة 30%، بينما أقل من 10% يعترفون بوجود هذا الاهتمام. في حين أكد حوالي 31% من المشاركين عدم اهتمام الجهات المسؤولة بعدم وجود أي دور توعوي صحي حول المرض في مدينة سبها

المواد وطرائق العمل:

شملت هذه الدراسة المرضى الذين تم إدخالهم إلى مستشفى سبها الطبي خلال الفترة من 2024/1/1 إلى 2024/11/31 والمصابين بمرض الأكياس المائية. وقد تم تنفيذ الدراسة وفق الأسس التالية:

مراجعة عدد الحالات المصابة:

تضمنت دراسة عدد المرضى الذين تم تشخيصهم مبدئيًا بمرض الأكياس المائية وتلقوا العلاج الجراحي في مستشفى مركز سبها الطبي .

تأكيد التشخيص بعد العمليات الجراحية:

شملت دراسة الحالات التي تأكدت إصابتها بمرض الأكياس المائية بعد إجراء العمليات الجراحية في المستشفى.
أساليب التشخيص الأولي:

اعتمد تشخيص المرضى في المرحلة الأولى على ما يلي:

- الفحص السريري الذي أجراه الأطباء.
- الفحص الشعاعي باستخدام الأشعة السينية (Ray-X).
- الفحص بالموجات فوق الصوتية (Sonography).

الوسائل الإحصائية:

تم تحليل بيانات الدراسة باستخدام الأدوات الإحصائية التالية:

باستخدام برنامج تحليل الإحصائي spss

جدول رقم (1) يوضح العلاقة بين العمر والجنس

| العمر | | الجنس | | | |
|--|-------|--------|-------|--------|-------|
| | | الذكور | | الاناث | |
| المجموع | | الذكور | | الاناث | |
| % | العدد | % | العدد | % | العدد |
| 10-0 | 4 | 4 | 2 | 4 | 2 |
| 20-11 | 2 | - | - | 4 | 2 |
| 30-21 | 22 | 8 | 4 | 14 | 7 |
| 40-31 | 26 | 10 | 5 | 16 | 8 |
| 50-41 | 16 | 6 | 3 | 10 | 5 |
| 60-51 | 10 | 4 | 2 | 6 | 3 |
| 70-61 | 8 | 4 | 2 | 4 | 2 |
| 70 فأكثر | 4 | 4 | 2 | - | - |
| المجموع | | 20 | | 29 | |
| النسبة المئوية المتوسط الحسابي الانحراف المعياري | | 49 | | | |



يُظهر الجدول تباينًا ملحوظًا في توزيع الجنسين عبر الفئات العمرية، حيث تشكل نسبة الذكور 58.78% مقابل 41.22% للإناث. تتركز النسب الأعلى في الفئتين العمريتين (21-30) و(31-40)، مما يدل على نشاط وإنتاجية أكبر في هذه الفئات. في المقابل، تنخفض الأعداد بشكل ملحوظ في الفئات العمرية الأكبر (51-60) و(70 فأكثر)، حيث تظل الإناث ممثلات فقط في الفئة الأخيرة، مما قد يشير إلى اختلافات في متوسط العمر المتوقع أو الأدوار الاجتماعية.

تُظهر النتائج أيضًا تفاوتًا بين الجنسين في معظم الفئات العمرية، خاصة في الفئات الوسطى (21-50) حيث تتفوق أعداد الذكور بشكل واضح. يعكس هذا التفاوت تأثير عوامل اجتماعية أو اقتصادية قد تعزز من وجود الذكور في هذه الأعمار. كما يتضح انخفاض عام في الأعداد مع تقدم العمر، مما يبرز أهمية دراسة العوامل المؤثرة مثل الرعاية الصحية وظروف المعيشة لفهم التوزيع الديموغرافي بشكل أعمق، يتضح من الجدول رقم (1)، الذي يُبين العلاقة بين العمر والجنس للمصابين، أن الفئة العمرية الأكثر عرضة للإصابة بالمرض هي الفئة التي تتراوح أعمارها بين (21) إلى (40) سنة من الذكور والإناث. كما يُظهر الجدول أن نسبة إصابة الإناث تفوق نسبة إصابة الذكور، حيث بلغت نسبة الإناث 59% بمتوسط حسابي (6.3) وانحراف معياري (5.2)، في حين بلغت نسبة إصابة الذكور 41% بمتوسط حسابي (5.2) وانحراف معياري (4.1)، مما يتوافق مع نتائج دراسة أخرى.

من خلال هذه النتائج، يتبين أن مرض الأكياس المائية لا يزال يشكل مشكلة صحية، رغم التقدم العلمي والتكنولوجي. وبما أن نسبة الإناث المصابات أعلى من الذكور، فمن الضروري التركيز على الكشف المبكر لديهن من خلال حملات التثقيف الصحي التي توضح أعراض المرض وطرق الوقاية منه، يجب الاهتمام بتوعية النساء حول أهمية غسل الخضروات والفواكه، خاصة الورقية منها، وتعقيمها قبل تناولها كذلك، نظرًا لدور النساء الأساسي في إعداد الطعام، ينبغي التأكيد على قواعد النظافة والطهي الجيد للحوم للقضاء على الديدان المحتملة. كما يُوصى بإجراء حملات طبية لفحص الحالات واكتشاف المرض مبكرًا.

جدول رقم (2) يوضح العلاقة بين الجنس ومكان الإصابة في الجسم

| مكان الإصابة | الاناث | | الذكور | | المجموع | |
|--------------|--------|----|--------|----|---------|----|
| | العدد | % | العدد | % | العدد | % |
| الكبد | 11 | 22 | 8 | 16 | 19 | 38 |
| الرئة | 7 | 14 | 4 | 8 | 11 | 22 |
| الكلية | 5 | 10 | 4 | 8 | 9 | 18 |
| الطحال تجوف | 2 | 4 | 2 | 4 | 4 | 8 |
| البطن | 4 | 8 | 2 | 4 | 6 | 12 |

يظهر الجدول رقم (2) أن الكبد يعد العضو الأكثر تعرضاً للإصابة، حيث بلغت نسبة الإصابة فيه 38% من إجمالي الحالات، مع تفوق واضح للإناث بنسبة 22% مقارنة بالذكور الذين بلغت نسبتهم 16%. تلي الكبد الرئة بنسبة 22%، حيث كانت الإصابات أعلى لدى الإناث بنسبة 14% مقابل 8% للذكور. أما بالنسبة للكلى والطحال، فقد كانت نسب الإصابة متقاربة بين الجنسين، بينما أظهرت حالات تجويف البطن تفوقاً طفيفاً للإناث بنسبة 8% مقابل 4% للذكور. تشير هذه النتائج إلى أن الإناث يتعرضن للإصابة بنسب أعلى في معظم مواقع الجسم مقارنة بالذكور، مما يستدعي تعزيز حملات التوعية الصحية والتشخيص المبكر، خاصة فيما يتعلق بالكبد والرئة، اللذين يعدان الأكثر تضرراً. كما يتطلب الأمر دراسة العوامل التي تؤدي إلى ارتفاع نسب الإصابة لدى الإناث، بما في ذلك العوامل البيولوجية والاجتماعية، لتطوير برامج وقائية وعلاجية أكثر فعالية. أظهر الجدول رقم (2)، الذي يُبيّن العلاقة بين الجنس ومكان الإصابة، أن الكبد هو العضو الأكثر تضرراً، حيث بلغت نسبة الإصابة لدى الإناث 22%، ولدى الذكور 16%، وهو ما يتوافق مع نتائج دراسة سابقة. تُبرز هذه النتيجة أن علاج هذا المرض غالباً ما يتطلب تدخلاً جراحياً لاستئصال الإصابة، وهو ما يستلزم تكاليف مالية مرتفعة تُشكل عبئاً كبيراً على الأسرة والدولة.

كما كشفت العمليات الجراحية أن الكبد يُعد الموقع الأكثر شيوعاً للإصابة، وغالباً ما تتطلب هذه العمليات تقنيات متقدمة بسبب انتشار المرض في أجزاء كبيرة من العضو، مما قد يجعل الاستئصال غير ممكن في بعض الحالات ويؤدي إلى تدهور الحالة الصحية وصولاً إلى الوفاة. لذلك، من الضروري تعزيز وعي المجتمع حول مواقع الإصابة الأكثر شيوعاً وخطورة، مع التركيز على الوقاية والكشف المبكر لتقليل مضاعفات المرض.

جدول رقم (3) بين تعدد الأكياس المائية في المرضى المصابين

| المجموع | % | العدد | الجنس | التعددية |
|--------------------|----|-------|--------|----------|
| النسبة المئوية 60% | 39 | 19 | الاناث | منفرد |
| | 22 | 11 | الذكور | 30 |
| النسبة 39% | 21 | 10 | الاناث | متعدد |
| | 18 | 9 | الذكور | 19 |

تشير البيانات الواردة في الجدول رقم (3) إلى أن حالات الإصابة بالأكياس المائية المنفردة تفوق تلك المتعددة، حيث سجلت حالات الأكياس المنفردة 30 حالة، تمثل 60% من الإجمالي، مع توزيعها بين الإناث بنسبة 39% والذكور بنسبة 22%. في المقابل، بلغت حالات الإصابة المتعددة 19 حالة، أي 39%، مع نسب 21% للإناث و18% للذكور.



تظهر النتائج أن الإناث أكثر عرضة للإصابة بكلا النوعين من الأكياس مقارنة بالذكور، كما أن الإصابات المنفردة تتفوق بشكل ملحوظ على الإصابات المتعددة، مما يبرز أهمية الكشف المبكر للحد من تفشي الأكياس. أظهر الجدول أن الإصابة بالأكياس المائية المنفردة أكثر شيوعاً بنسبة 60% مقارنة بالإصابة المتعددة (39%)، مع تفوق الإناث في كلا النوعين. تؤكد هذه النتائج ضرورة تعزيز برامج التوعية الصحية والفحوصات المبكرة للحد من تطور الأكياس المائية، مع التركيز على الوقاية من الأسباب المؤدية لتعددتها، لما لذلك من تأثير على تقليل التعقيدات الصحية والتكاليف العلاجية. يوضح الجدول رقم (3)، الذي يستعرض تعددية الأكياس المائية لدى المرضى المصابين، أن الإصابة بالأكياس المنفردة هي الأكثر شيوعاً، حيث بلغت نسبتها 61% بمتوسط حسابي قدره 15 وانحراف معياري بلغ 4. أما حالات الإصابة المتعددة، فقد شكّلت نسبة 39% بمتوسط حسابي بلغ 1.9 وانحراف معياري قدره 6.

تُبرز هذه النتائج أهمية الكشف المبكر عن المرض وعلاجه قبل تطوره إلى حالات متعددة الأكياس، حيث يصبح العلاج أكثر تعقيداً ويصعب السيطرة عليه، مما قد يؤدي إلى الوفاة. لذلك، يتطلب الأمر إجراء الفحوصات بشكل عاجل ودون تأخير، خاصة في الحالات التي يظهر فيها شك كبير بالإصابة، لضمان التشخيص المبكر وتحقيق فعالية العلاج.

جدول رقم (4) يبين العلاقة بين الفئات العمرية وتعددية الإصابة

| الفئات العمرية | التعددية | متعدد |
|----------------|----------|-------|
| 10-0 | 3 | - |
| 20-11 | 2 | - |
| 30-21 | 6 | 3 |
| 40-31 | 7 | 2 |
| 50-41 | 5 | 5 |
| 60-51 | 2 | 4 |
| 70-61 | 2 | 3 |
| 70 فأكثر | 2 | 2 |
| | 30 | 19 |

يُظهر الجدول رقم (4)، الذي يستعرض عدد الإصابات حسب مناطق السكن، أن عدد الإصابات في الريف بلغ 32 حالة مقارنة بـ 17 حالة في المدينة. تشير هذه النتائج إلى أن الإصابات في الريف تفوق مثيلاتها في المدينة، ويرجع ذلك إلى ضعف الوعي الصحي في المناطق الريفية بشأن هذا المرض، إلى جانب طبيعة الحياة القروية من الحيوانات، وعدم الالتزام بطرق غسل الخضروات والفواكه بالشكل الذي يحميهم من الإصابة.

تُبرز هذه النتائج الحاجة الملحة لزيادة الجهود التوعوية في المناطق الريفية، وتعريف السكان بطرق الوقاية من المرض، بما في ذلك العناية بالنظافة الشخصية، تحسين طرق التعامل مع الطعام، وتجنب الممارسات التي تزيد من خطر الإصابة.

يوضح الجدول رقم (4) العلاقة بين الفئات العمرية وتعدد الإصابة بالأكياس المائية، حيث سجلت الفئة العمرية (31-40) أعلى عدد من الإصابات المنفردة بواقع 7 حالات، بينما كانت الفئة العمرية (41-50) الأكثر تعرضاً للإصابات المتعددة بـ 5 حالات. كما تشير البيانات إلى أن الفئات العمرية الأصغر (0-10 و 11-20) شهدت إصابات أقل سواء كانت منفردة أو متعددة، في حين أن توزيع الحالات بين الفئات العمرية الأخرى كان متبايناً.

تشير النتائج إلى أن الإصابات المنفردة (30 حالة) تفوق بشكل ملحوظ الإصابات المتعددة (19 حالة)، كما أن الفئات العمرية المتوسطة (21-50) تسجل أعلى معدلات الإصابة، مما يدل على أن هذه الفئات قد تكون أكثر عرضة لعوامل الإصابة نتيجة الأنشطة اليومية أو الظروف البيئية المحيطة.

تُظهر البيانات ضرورة التركيز على الفئات العمرية المتوسطة، وخصوصاً الفئة من 31 إلى 50 عامًا، من خلال تعزيز جهود التوعية الصحية وإجراء الفحوصات المبكرة بهدف تقليل معدلات الإصابة. بالإضافة إلى ذلك، ينبغي تعزيز الثقافة الصحية بين جميع الفئات العمرية، مع إيلاء اهتمام خاص للوقاية من تفاقم الحالات، نظرًا لما يترتب على ذلك من آثار سلبية على العلاج والتكاليف الصحية.

جدول رقم (5) يبين عدد الاصابات حسب مناطق السكن

| مكان السكن | عدد الحالات |
|------------|-------------|
| المدينة | 17 |
| الريف | 32 |

يوضح الجدول رقم (5) توزيع الإصابات وفقاً لمناطق السكن، حيث تسجل المناطق الريفية 32 حالة إصابة، مما يتجاوز بكثير عدد الإصابات في المناطق الحضرية التي بلغت 17 حالة. تشير هذه المعطيات إلى أن الأكياس المائية تمثل خطراً أكبر في المناطق الريفية مقارنةً بالمناطق الحضرية، تُعزى الزيادة في حالات الإصابة في المناطق الريفية إلى ضعف الوعي الصحي، فضلاً عن نمط الحياة القائم على القرب من الحيوانات التي تُعتبر مصدراً رئيسياً لنقل الأمراض تشير النتائج إلى أن سكان الريف قد يفتقرون إلى المعلومات اللازمة حول أساليب الوقاية، مثل ضرورة غسل الخضروات والفواكه بشكل جيد وطهي الطعام بطريقة صحيحة.



تشير هذه النتيجة إلى ارتفاع معدل الإصابة في المناطق الريفية مقارنة بالمناطق الحضرية، ويُعزى ذلك إلى ضعف الوعي الصحي لدى سكان الريف فيما يتعلق بهذا المرض، بالإضافة إلى طبيعة معيشتهم بالقرب من الحيوانات، مما يزيد من فرص انتقال العدوى.

كما أن نقص المعرفة بطرق الوقاية، مثل غسل الخضروات والفواكه بشكل صحيح، يُعد عاملاً رئيسياً في انتشار المرض في هذه المناطق. لذا، تبرز الحاجة إلى تكثيف الجهود التوعوية في الريف لتثقيف المجتمعات حول المرض وأساليب الوقاية منه للحد من انتشاره.

جدول رقم (6) يبين العلاقة بين الجنس ونوع العمل

| نوع العمل | الاناث | الذكور | المجموع |
|-----------|--------|--------|---------|
| ربة البيت | 11 | - | 11 |
| فلاح | 8 | 7 | 15 |
| طالب | 6 | 5 | 11 |
| موظف | 4 | 3 | 7 |
| اخرى | - | 5 | 5 |

أظهرت العلاقة بين الجنس ونوع العمل للمصابين بمرض الأكياس المائية أن أعلى نسبة إصابة بين الإناث كانت من ربات البيوت، حيث بلغ عدد الحالات (11 حالة). أما الفلاحون من الذكور والإناث، فقد بلغ عدد الإصابات بينهم (8 حالات) للإناث و(7 حالات) للذكور.

تشير هذه النتائج إلى أن الفلاحين يمثلون الفئة الأكثر عرضة للإصابة، ويرجع ذلك إلى طبيعة عملهم الذي يعتمد بشكل كبير على التربة والتعامل المباشر مع الحيوانات، وهي من الوسائط الرئيسية لنقل المرض. بناءً على ذلك، يتطلب الأمر تكثيف الجهود لتوعية هذه الشريحة بطرق انتقال المرض ووسائل الوقاية منه، بالإضافة إلى تعزيز التثقيف حول مخاطر الكلاب السائبة وطرق التخلص منها، باعتبارها أحد العوامل المساهمة في انتشار المرض.

يوضح الجدول رقم (6) العلاقة بين الجنس ونوع العمل لدى المرضى المصابين بمرض الأكياس المائية. تشير البيانات إلى أن الإناث من ربات البيوت هن الأكثر عرضة للإصابة، حيث سجلت (11 حالة) من المصابات، مما يدل على تأثير طبيعة عملهن المنزلية في زيادة انتشار المرض، خاصة مع احتمالية التعرض لمصادر العدوى مثل الحيوانات أو الغذاء غير النظيف.

تأتي الفئة الثانية الأكثر إصابة من الفلاحين، حيث بلغ عدد المصابين (15 حالة) موزعة بين (8 إناث) و(7 ذكور)، ويعزى ذلك إلى طبيعة عملهم التي تتطلب التعامل مع التربة والحيوانات، مما يزيد من خطر الإصابة. بينما كانت نسبة الإصابة أقل بين الطلاب والموظفين وأصحاب المهن الأخرى.

تشير النتائج إلى أن ربات البيوت والفلاحين هم الأكثر عرضة للإصابة، مما يستدعي ضرورة استهدافهم ببرامج توعية صحية. كما يجب تعزيز التثقيف حول نظافة الغذاء ومصادر العدوى، خاصة في المناطق الريفية، مع التركيز على تحسين ظروف عمل الفلاحين ووسائل الوقاية الصحية في بيئة العمل.

المراجع العلمية

(Abuhajar, Ramadan M): دراسة الأكياس المائية باستعمال الموجات فوق الصوتية على مرضى من الجنسين وبمختلف الأعمار : مشكلة صحية في المجتمع - الصورة الليبية، مجلة الجامعة الأسمرية الإسلامية، الجامعة الأسمرية الإسلامية، ع35، ص39

نسرين محمد علي (2017): الكشف عن مرض الأكياس المائية لدى المرضى المراجعين للمستشفيات في المناطق عالية الخطورة (مدينة المفرق) باستخدام تقنيات المناعة والتصوير، رسالة ماجستير، الجامعة الهاشمية، كلية الدراسات العليا، الأردن، ص50

خالد دفيك احمد، علم الطفيليات ، كلية التربية الأساسية - حديثة، قسم العلوم - فرع الأحياء - المرحلة الثالثة مصطفى محمد عمر (2016): التلوث البيئي بمدينة بني وليد وعلاقته بانتشار مرض الأكياس المائية "Hydatid Disease"، مجلة العلوم والدراسات الإنسانية، جامعة بنغازي - كلية الآداب والعلوم بالمرج Agudelo Higueta, N.I., Brunetti, E., & McCloskey, C. (2016).

Cystic Echinococcosis. *Journal of Clinical Microbiology*, 54, 518-523. doi: 10.1128/JCM.02420-15. [DOI] [PMC free article] [PubMed] [Google Scholar]
Zhang, T., Li, B., Liu, Y., & Liu, S. (2022). Risk Factors Associated With Echinococcosis in the General Chinese Population: A Meta-Analysis and Systematic Review. *Frontiers in Public Health*, 10, 821265. doi: 10.3389/fpubh.2022.821265. [DOI] [PMC free article] [PubMed] [Google Scholar]

Lodhia, J., Chugulu, S., Sadiq, A., Msuya, D., & Mremi, A. (2020). Giant Isolated Hydatid Lung Cyst: Two Case Reports. *Journal of Medical Case Reports*, 14, 200. doi: 10.1186/s13256-020-02524-4. [DOI] [PMC free article] [PubMed] [Google Scholar]

Torgerson, P.R., Devleeschauwer, B., Praet, N., Speybroeck, N., Willingham, A.L., Kasuga, F., Rokni, M.B., Zhou, X.N., Fèvre, E.M., Sripan, B., et al. (2015). World Health Organization Estimates of the Global and Regional Disease Burden



- of 11 Foodborne Parasitic Diseases, 2010: A Data Synthesis. PLOS Medicine, 12, e1001920. doi: 10.1371/journal.pmed.1001920. [DOI] [PMC free article] [PubMed] [Google Scholar]
- Da Silva, A.M. (2010). Human Echinococcosis: A Neglected Disease. Gastroenterology Research and Practice, 2010, 583297. doi: 10.1155/2010/583297. [DOI] [PMC free article] [PubMed] [Google Scholar]
- Ines, M., Mariem, B.L., Marwa, M., Amina, B.S., & Chiraz, H. (2022). Isolated Breast Hydatid Cyst: Imaging Features. Clinical Case Reports, 10, e06362. doi: 10.1002/ccr3.6362. [DOI] [PMC free article] [PubMed] [Google Scholar]
- Santivañez, S.J., Arias, P., Portocarrero, M., Rodriguez, S., Gonzalez, A.E., Gilman, R.H., Gavidia, C.M., & Garcia, H.H. (2012). Serological Diagnosis of Lung Cystic Hydatid Disease Using the Synthetic P176 Peptide. Clinical Vaccine Immunology, 19, 944–947. doi: 10.1128/CVI.05540-11. [DOI] [PMC free article] [PubMed] [Google Scholar]
- Brunetti, E., Tamarozzi, F., Macpherson, C., Filice, C., Piontek, M.S., Kabaalioglu, A., Dong, Y., Atkinson, N., Richter, J., Schreiber-Dietrich, D., et al. (2018). Ultrasound and Cystic Echinococcosis. Ultrasound International Open, 4, E70–E78. doi: 10.1055/a-0650-3807. [DOI] [PMC free article] [PubMed] [Google Scholar]
- Polat, P., & Atamanalp, S.S. (2009). Hepatic Hydatid Disease: Radiographic Findings. Eurasian Journal of Medicine, 41, 49. [PMC free article] [PubMed] [Google Scholar]
- Golzari, S.E., & Sokouti, M. (2014). Pericyst: The Outermost Layer of Hydatid Cyst. World Journal of Gastroenterology, 20, 1377–1378. doi: 10.3748/wjg.v20.i5.1377. [DOI] [PMC free article] [PubMed] [Google Scholar]
- Rasheed K., Zargar S.A., Telwani A.A. (2013). "Hydatid cyst of spleen: A diagnostic challenge." North Am. J. Med. Sci., 5, 10–20. [DOI: 10.4103/1947-2714.106184]

- Singh S., Kisee S., Amatya S., Singh S., Bista S., Shrestha R., Kumar Chhantel Thapa M. (2022). "A case of giant primary splenic hydatid cyst: Case report." *Ann. Med. Surg.*, 84, 104829. [DOI: 10.1016/j.amsu.2022.104829]
- Merad Y., Derrar H., Zeggai A., Chadli M., Bemrah N., ElHabachi B. (2021). "Primary splenic hydatid cyst an unexpected diagnosis: Case report." *Ann. Med. Surg.*, 65, 102293. [DOI: 10.1016/j.amsu.2021.102293]
- Mejri A., Arfaoui K., Ayadi M.F., Aloui B., Yaakoubi J. (2021). "Primitive isolated hydatid cyst of the spleen: Total splenectomy versus spleen saving surgical modalities." *BMC Surg.*, 21, 46. [DOI: 10.1186/s12893-020-01036-8]
- Arega G., Merga G., Tafa G., Salah F.O., Abebe G., Maru S., Ergete W. (2022). "Temporoparietal Brain Hydatid Cyst in an Eight-Year-Old Child: A Rare Case Report." *Pediatr. Health Med. Ther.*, 13, 361–365. [DOI: 10.2147/PHMT.S390336]
- Duransoy Y.K., Mete M., Barutçuoğlu M., Unsal U.Ü., Selçuki M. (2013). "Intracranial hydatid cyst is a rare cause of midbrain herniation: A case report and literature review." *J. Pediatr. Neurosci.*, 8, 224–227. [DOI: 10.4103/1817-1745.123683]
- Baboli S., Baboli S., Soleiman Meigooni S. (2016). "Brain Hydatid Cyst with Atypical Symptoms in an Adult: A Case Report." *Iran J. Parasitol.*, 11, 422–425.
- Turgut M. (2001). "Intracranial hydatidosis in Turkey: Its clinical presentation, diagnostic studies, surgical management, and outcome. A review of 276 cases." *Neurosurg. Rev.*, 24, 200–208. [DOI: 10.1007/s101430100168]
- Abbasi B., Akhavan R., Ghamari Khameneh A., Darban Hosseini Amirkhiz G., Rezaei-Dalouei H., Tayebi S., Hashemi J., Aminizadeh B., Darban Hosseini Amirkhiz S. (2021). "Computed tomography and magnetic resonance imaging of hydatid disease: A pictorial review of uncommon imaging presentations." *Heliyon*, 7, e07086. [DOI: 10.1016/j.heliyon.2021.e07086]



- Yaghoobi M.H., Sabahi M.M., Zibaei M. (2019). "Imaging features of the lungs hydatid cyst disseminated into the brain and spleen." *Radiol. Case Rep.*, 14, 903–905. [DOI: 10.1016/j.radcr.2019.05.005]
- Agrawal V.M., Giri P.J. (2020). "Largest Intracranial Calcified Hydatid Cyst: A Case Report with Review of Literature." *Asian J. Neurosurg.*, 15, 713–715. [DOI: 10.4103/ajns.AJNS_143_20]
- Ganjeifar B., Ghafouri M., Shokri A., Rahbarian Yazdi F., Hashemi S.A. (2021). "Giant Cerebral Hydatid Cyst: A Rare Case Report." *Clin. Case Rep.*, 9, 1774–1778. [DOI: 10.1002/ccr3.3908]
- Simsek O., Ciledag N. (2021). "Musculoskeletal Hydatid Disease: The Serpent Sign." *Radiology*, 301, 280–281. [DOI: 10.1148/radiol.2021210956]
- Soltany S., Hemmati H.R., Toussy J.A., Nazifi M., Alibakhshi A., Toosi P.A. (2020). "Evaluation of Musculoskeletal Hydatid Cyst Cases in Terms of Clinical Manifestations, Method of Dealing, Treatment, and Recurrence." *Maced. J. Med. Sci.*, 8, 99–104. [DOI: 10.3889/oamjms.2020.4274]
- Toğral G., Arıkan Ş.M., Ekiz T., Kekeç A.F., Ekşioğlu M.F. (2016). "Musculoskeletal Hydatid Cysts Resembling Tumors: A Report of Five Cases." *Orthop. Surg.*, 8, 246–252. [DOI: 10.1111/os.12246]
- Geramizadeh B. (2013). "Unusual locations of the hydatid cyst: A review from Iran." *Iran. J. Med. Sci.*, 38, 2–14.
- Sachar S., Goyal S., Goyal S., Sangwan S. (2014). "Uncommon locations and presentations of hydatid cyst." *Ann. Med. Health Sci. Res.*, 4, 447–452. [DOI: 10.4103/2141-9248.133476]
- Assimakopoulos S.F., Marangos M. (2020). "Orbital Hydatid Cyst." *N. Engl. J. Med.*, 382, 1352. [DOI: 10.1056/NEJMicm1911903]
- Eshraghi M., Shahmoradi L., Ghoddoosi M., Sadati S.J.A. (2019). "Diagnosis of Primary Hydatid Cyst of Thyroid Gland: A Case Report." *Biomol. Concepts.*, 10, 106–110. [DOI: 10.1515/bmc-2019-0013]
- Karmarkar P.J., Mahore S.D., Wilkinson A.R., Joshi A.M. (2011). "Isolated hydatid cyst in the submandibular salivary gland: A rare primary presentation

- (diagnosis by fine needle aspiration cytology)." *Indian J. Pathol. Microbiol.*, 54, 411–413. [DOI: 10.4103/0377–4929.81597]
- eramizadeh B. Unusual locations of the hydatid cyst: A review from Iran. *Iran J Med Sci.* 2013;38(2):2–14. [PMC free article] [PubMed] [Google Scholar]
- Sachar S., Goyal S., Goyal S., Sangwan S. Uncommon locations and presentations of hydatid cyst. *Ann Med Health Sci Res.* 2014;4(5):447–452. doi: 10.4103/2141–9248.133476. [DOI] [PMC free article] [PubMed] [Google Scholar]
- Assimakopoulos S.F., Marangos M. Orbital hydatid cyst. *N Engl J Med.* 2020;382(14):1352. doi: 10.1056/NEJMicm1911903. [DOI] [PubMed] [Google Scholar]
- Eshraghi M., Shahmoradi L., Ghoddoosi M., Sadati S.J.A. Diagnosis of primary hydatid cyst of thyroid gland: A case report. *Biomol Concepts.* 2019;10(2):106–110. doi: 10.1515/bmc–2019–0013. [DOI] [PubMed] [Google Scholar]
- Karmarkar P.J., Mahore S.D., Wilkinson A.R., Joshi A.M. Isolated hydatid cyst in the submandibular salivary gland: A rare primary presentation (diagnosis by fine needle aspiration cytology). *Indian J Pathol Microbiol.* 2011;54(3):411–413. doi: 10.4103/0377–4929.81597. [DOI] [PubMed] [Google Scholar]
- Safioleas M., Giannopoulos A., Manti C., Stamatakis M., Safioleas K., Stavrou E. Hydatid disease of the parotid gland: A rare case report. *Parasitol Int.* 2007;56(3):247–249. doi: 10.1016/j.parint.2007.02.006. [DOI] [PubMed] [Google Scholar]
- Alareqi A.A., Alshoabi S.A., Alhazmi F.H., Hamid A.M., Alsharif W.M., Gameraddin M.B. A rare phenotype of breast hydatid cyst causing misdiagnosis and unnecessary intervention: A case report. *Radiol Case Rep.* 2021;16(8):3226–3230. doi: 10.1016/j.radcr.2021.07.055. [DOI] [Google Scholar]
- Limaiem F., Bouslama S., Haddad I., Bouraoui S., Lahmar A., Mzabi S. Hydatid cyst presenting as a breast lump in a male patient. *Pathologica.* 2013;105(2):101–103. [PubMed] [Google Scholar]



- Traibi A., Atoini F., Zidane A., Arsalane A., Kabiri E.H. Mediastinal hydatid cyst. J Chin Med Assoc. 2010;73(1):3–7. doi: 10.1016/S1726–4901(10)70014–9. [DOI] [PubMed] [Google Scholar]
- Aljaber N.N., Alshoabi S.A., Qurashi A.A., Daqqaq T.S. Cardiac hydatid cyst in the right ventricle: An unusual case at a rare site. J Taibah Univ Med Sci. 2020;15(3):249–252. doi: 10.1016/j.jtumed.2020.02.004. [DOI] [PMC free article] [PubMed] [Google Scholar]
- Makni A., Jouini M., Kacem M., Safta Z.B. Acute pancreatitis due to pancreatic hydatid cyst: A case report and review of the literature. World J Emerg Surg. 2012;7(1):7. doi: 10.1186/1749–7922–7–7. [DOI] [PMC free article] [PubMed] [Google Scholar]
- Tazi F., Ahsaini M., Khalouk A., Mellas S., Stuurman–Wieringa R.E., Elfassi M.J., Farih M.H. Giant primary adrenal hydatid cyst presenting with arterial hypertension: A case report and review of the literature. J Med Case Rep. 2012;6(1):46. doi: 10.1186/1752–1947–6–46. [DOI] [PMC free article] [PubMed] [Google Scholar]
- Başgöl A., Kavak Z.N., Gökaslan H., Küllü S. Hydatid cyst of the uterus. Infect Dis Obstet Gynecol. 2002;10(2):67–70. doi: 10.1155/S1064744902000042. [DOI] [PMC free article] [PubMed] [Google Scholar]
- Cattorini L., Trastulli S., Milani D., Cirocchi R., Giovannelli G., Avenia N., Sciannameo F. Ovarian hydatid cyst: A case report. Int J Surg Case Rep. 2011;2(3):100–102. doi: 10.1016/j.ijscr.2010.12.005. [DOI] [PMC free article] [PubMed] [Google Scholar]
- Giriyani S.S., Navyashree N. An unusual presentation of hydatid cyst in the neck: A cytological diagnosis. Indian J Pathol Microbiol. 2018;61(3):454–455. doi: 10.4103/IJPM.IJPM_9_18. [DOI] [PubMed] [Google Scholar]
- Ewnte B. Hydatid cyst of the foot: A case report. J Med Case Rep. 2020;14(1):6. doi: 10.1186/s13256–019–2337–8. [DOI] [PMC free article] [PubMed] [Google Scholar]

Nischal N., Verma A.K., Bhangale D. Primary subcutaneous hydatid cyst of the face: A rare entity with emphasis on radiological evaluation. *Arch Clin Infect Dis.* 2017;12:e63543. doi: 10.5812/archcid.63543. [DOI] [Google Scholar]

Craig, P. S., McManus, D. P., Lightowers, M. W., Chabalgoity, J. A., Garcia, H. H., Gavidia, C. M., Gilman, R. H., Gonzalez, A. E., Lorca, M., Naquira, C., Nieto, A., & Schantz, P. M. (2007). Prevention and control of cystic echinococcosis. *Latin American Infectious Diseases*, 7, 94.

Abdoarrahem, M. M., & Sakal, A. I. (2015). The importance of public knowledge of the vector of cutaneous leishmaniasis for establishing control activities in Bani Walid, Libya. 2nd Conference for Environmental Sciences, 120–137. Assmaryia University, Zliten, Libya.

Matossian, R. M., Rickard, M. D., & Smyth, J. D. (1977). Hydatidosis: A global problem of increasing importance. *Bulletin of the World Health Organization*, 55, 499–507.

Moro, P. L., & Schantz, P. M. (2009). Echinococcosis: A review. *International Journal of Infectious Diseases*, 13(2), 125–133. <https://doi.org/10.1016/j.ijid.2008.03.037>. Epub 2008 Oct 19.

Eckert, J., Deplazes, P., Craig, P. S., Gemmell, M., Gottstein, B., Heath, D., Jenkins, D. J., Kamiya, M., & Lightowers, M. (2001). Echinococcosis in animals: clinical aspects, diagnosis, and treatment. In WHO/OIE manual on echinococcosis in humans and animals: A public health problem of global concern, J. Eckert, M. A. Gemmell, F.X. Meslin, & Z. S. Pawlowski (Eds.), World Organisation for Animal Health (OIE), Paris, France, pp. 72–79

Echinococcosis. Wikipedia, The Free Encyclopedia. Available at: <http://en.wikipedia.org/wiki/Echinococcosis#Epidemiology>.

Elmajdoub L.O, Rahman W.A. Prevalence of hydatid cysts in slaughtered animals from different areas of Libya. *Journal of Veterinary Science and Medicine* 2014; 2(2): 1-7.



- Dar F.K, Taguri S. Human hydatid disease in Eastern Libya. CABI Direct. Available at: <http://www.cabdirect.org/cabdirect/abstract/19792901541#advance-search>.
- Ibrahim M.M, Ibrahim W.M, Abdorrahem M.M, et al. Livestock hydatid disease (cystic hydatidosis) in Libya: A review. American Journal of Animal and Veterinary Sciences 2016; 11(2): 70–84. DOI: 10.3844/ajavsp.2016.70.84.
- Patient. Hydatid disease. Available at: <http://www.patient.info/doctor/hydatid-disease-pro>.
- Cappello E, Cacopardo B, Caltabiano E, et al. Epidemiology and clinical features of cystic hydatidosis in western Sicily: A ten-year review. World Journal of Gastroenterology 2013; 19(48): 9351–9358. DOI: 10.3748/wjg.v19.i48.9351.
- Craig P, Mastin A, van Kesteren F, et al. Echinococcus granulosus: Epidemiology and state-of-the-art of diagnostics in animals. Veterinary Parasitology 2015; 213: 132–148. Available at: <http://www.elsevier.com>.
- Otero-Abad B, Torgerson P.R. A systematic review of the epidemiology of echinococcosis in domestic and wild animals. PLOS; Available at: <http://doi.org/10.1371/journal.pntd.0002249>.
- Dar F.K, Taguri S. Epidemiology and epizootiology of hydatidosis in the Libyan Jamahiriya and recommendations for a program of surveillance and control of the disease. Garyounis Medical Journal 1979; 2(1): 11–15.
- Gahukamble D.B, Rakas F.S. Complications of hydatid cysts of liver in children. Garyounis Medical Journal 1988; 11: 32–35.
- Ashour A.E, Gamil F.A, Elwi A. Abdominal calcified masses. Garyounis Medical Journal 1979; 1(2): 79–80.
- Gamil F.A. Hydatid disease as a cause of acute abdomen. Garyounis Medical Journal 1979; 2(2): 93–94.
- Chyczewski L, et al. Morphology of the abdominal calcified masses. Garyounis Medical Journal 1984; 7(1): 55–62.

Abuhajar R.M. Incidentally discovered abdominal calcification – A Libyan profile. Journal of Humanities and Applied Sciences (JHAS) 2016; 28: 82–92.

Shambesh M.A, Craig P.S, Macpherson C.N.L, et al. An extensive ultrasound and serologic study to investigate the prevalence of human cystic echinococcosis in northern Libya. American Journal of Tropical Medicine and Hygiene 1999; 60(3): 462–468.